

VI. kongres perioperačních sester

Olomouc 2.- 3.6. 2017

Lenka Hajžmanová

FN Plzeň

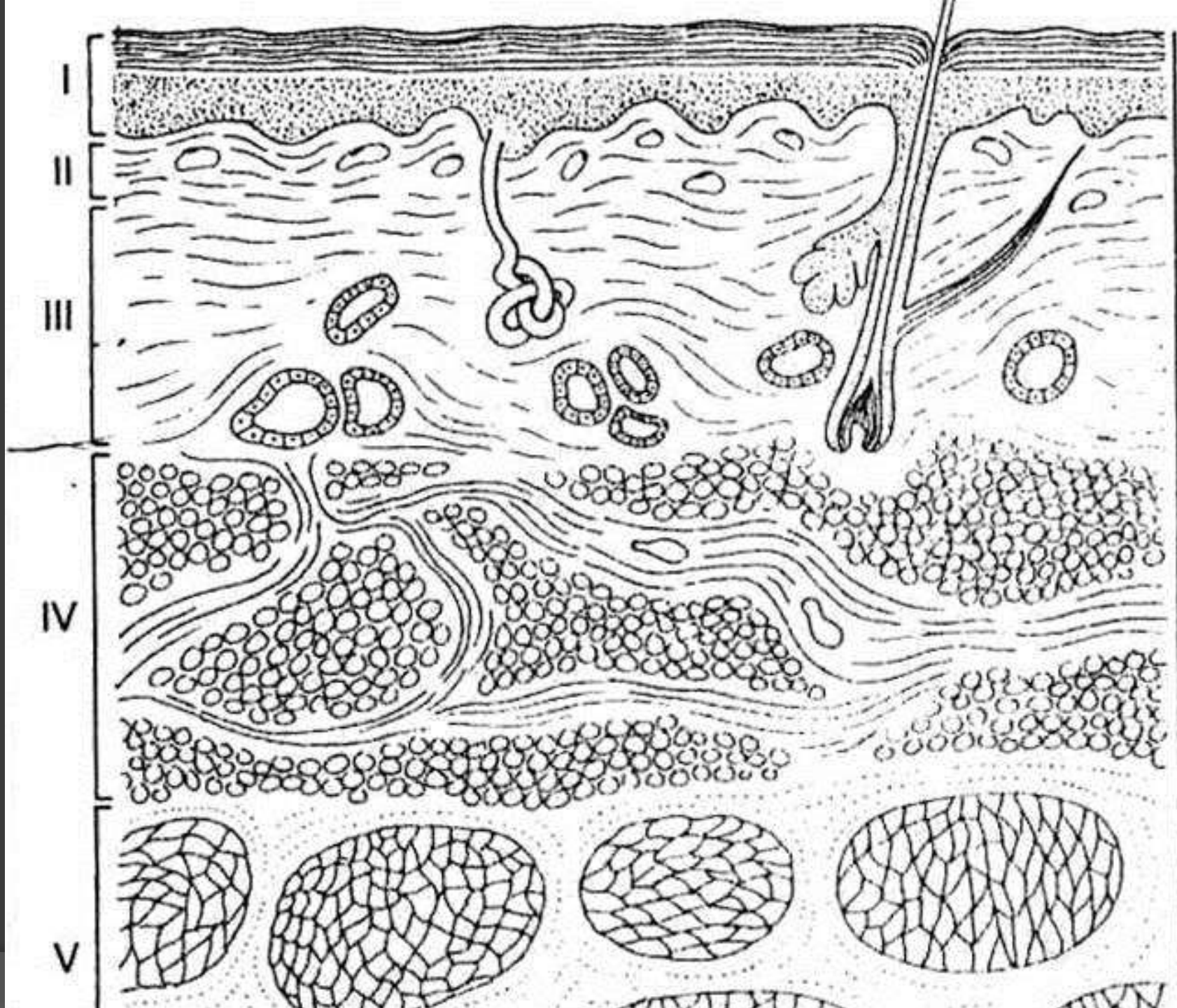
# **KOŽNÍ DEFEKT – CO S NÍM? POMŮŽE PLASTICKÁ CHIRURGIE**

# Kožní a tkáňové defekty

- Vrozené
- Získané – úrazové
  - iatrogenní
  - ostatní

# Možnosti uzávěru defektu

- Kožní štěp – autotransplantát
- Lalokové plastiky



# Kožní štěp

- Tenký, epidermální, Thiersch /do 0,4mm/
- Středně silný, dermoepidermální /do 0,8 mm/
- V plné síle, Krauze /0,8 – 1,2mm/
  
- Rozdíly v kvalitě, v nárocích na přihojení, zhojení odběrové plochy
- Přihojení – propojení kapilár štěpu a spodiny trvá 2 – 3 dny, důležitá komprese štěpu

# Meshovaný – síťovaný štěp

- Výhody: - odběr menšího štěpu  
- zakrytí větší plochy  
/1:1,5, 1:3, 1:6/  
- únik sekretu sítí
- Nevýhody: i po zhojení patrná síťovaná  
textura štěpu /nevhodné do obličeje/

# Odběr štěpu

- ⦿ Dermatom elektro x aku
- ⦿ Watsonův nůž
- ⦿ Síťování - mesh dermatom

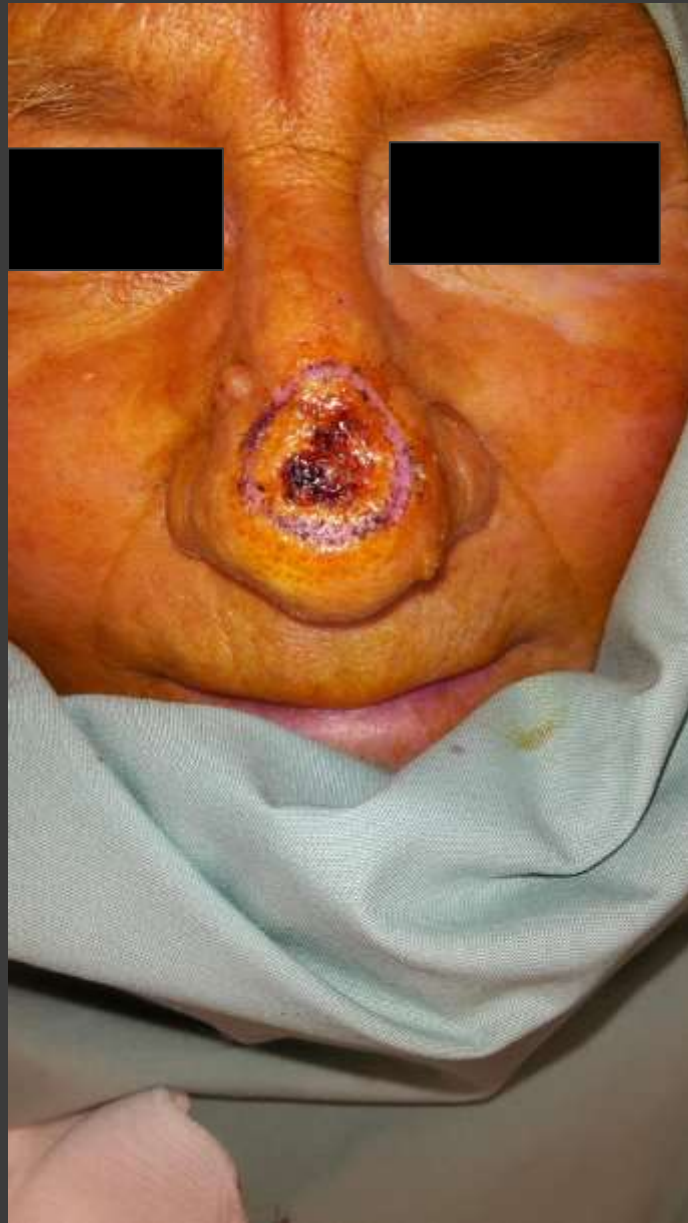# Aku dermatom

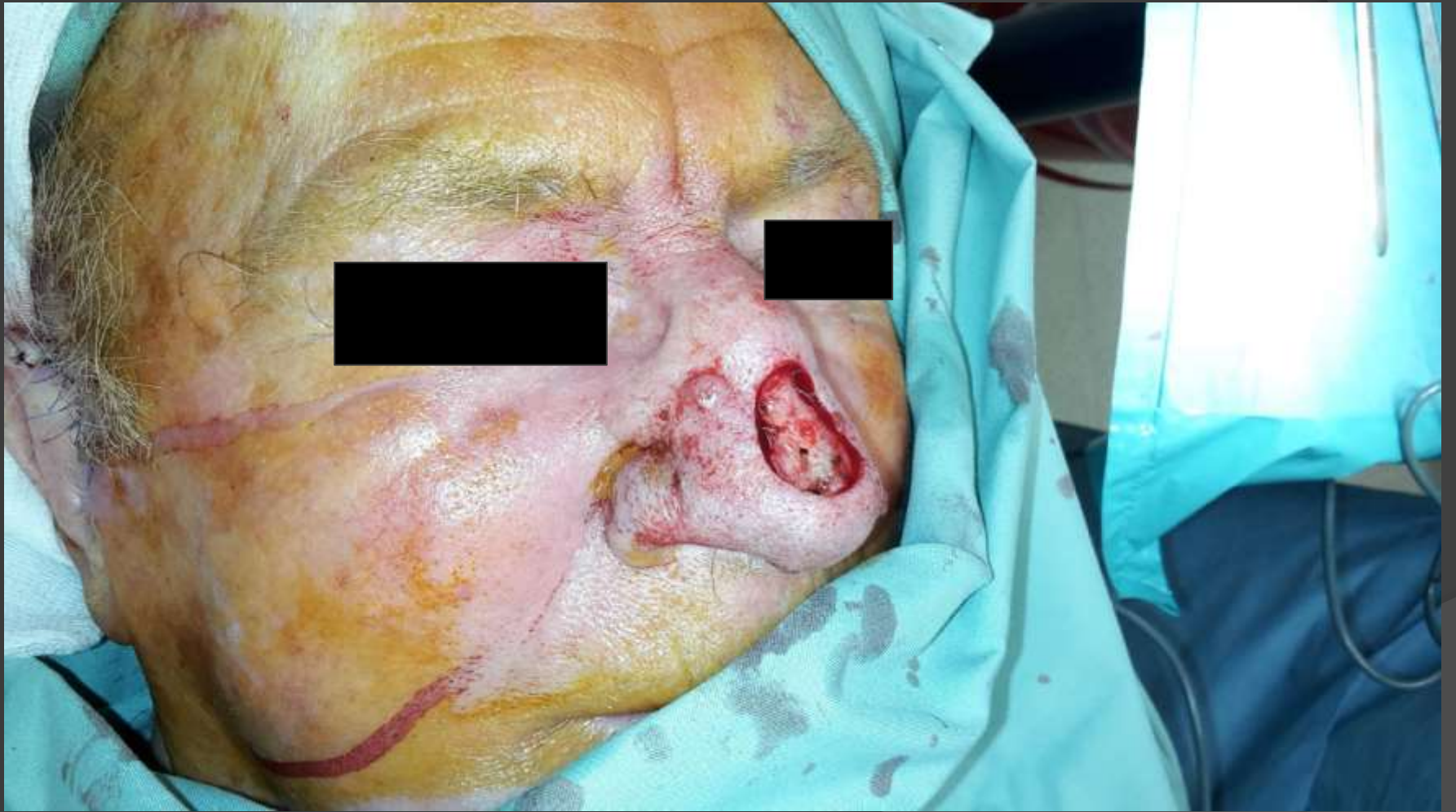


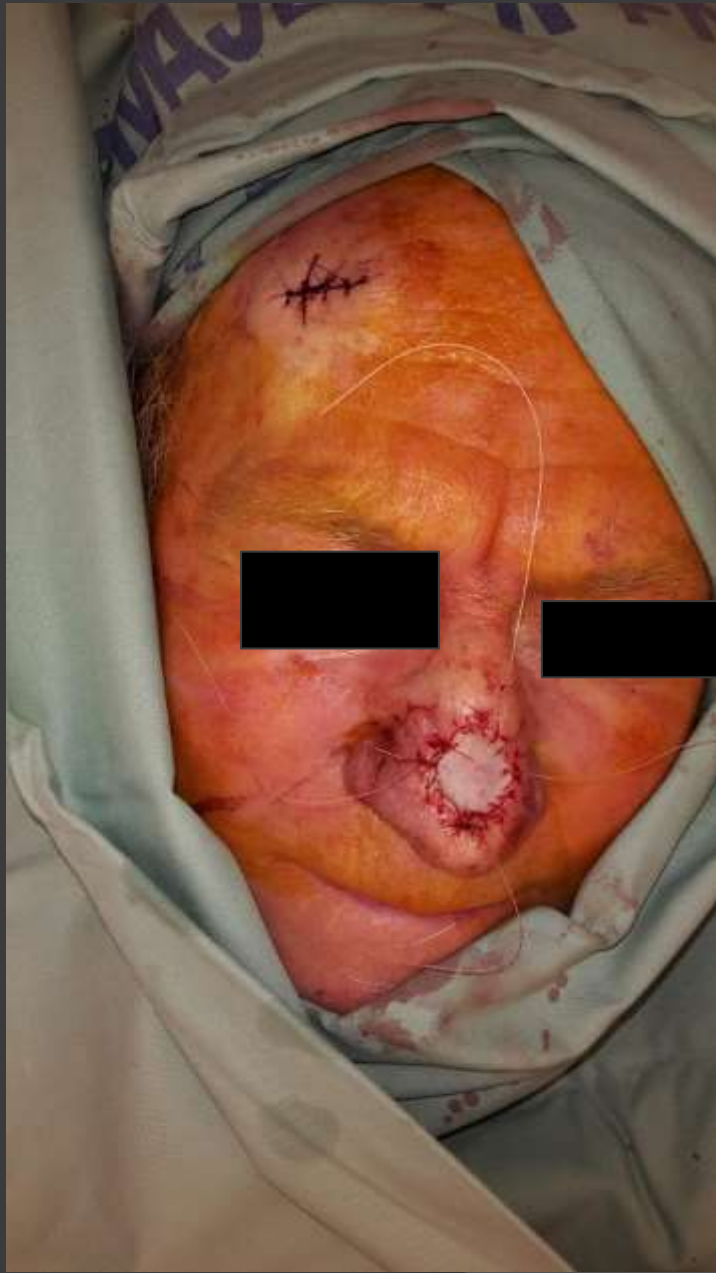
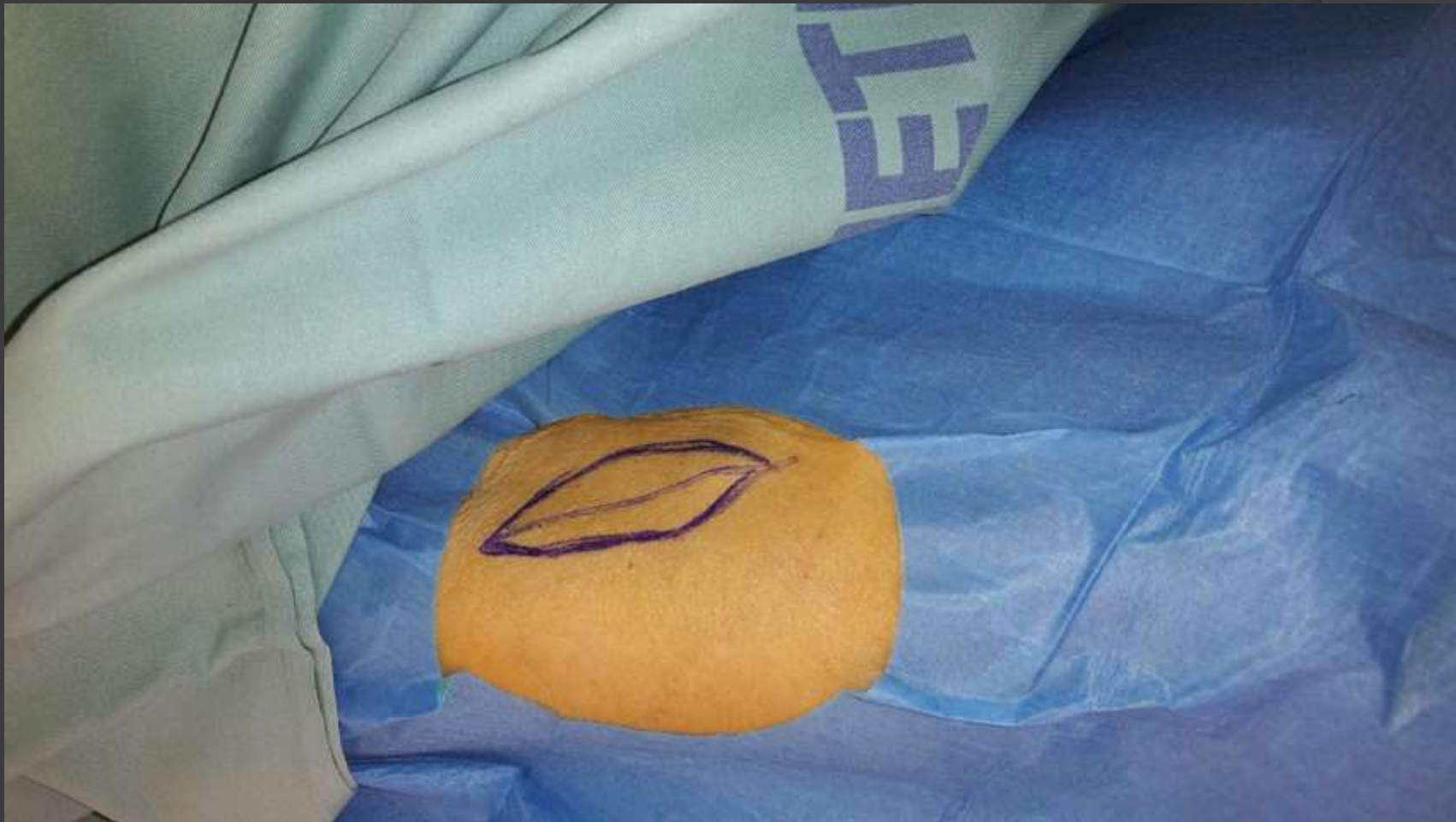# Mesh dermatom

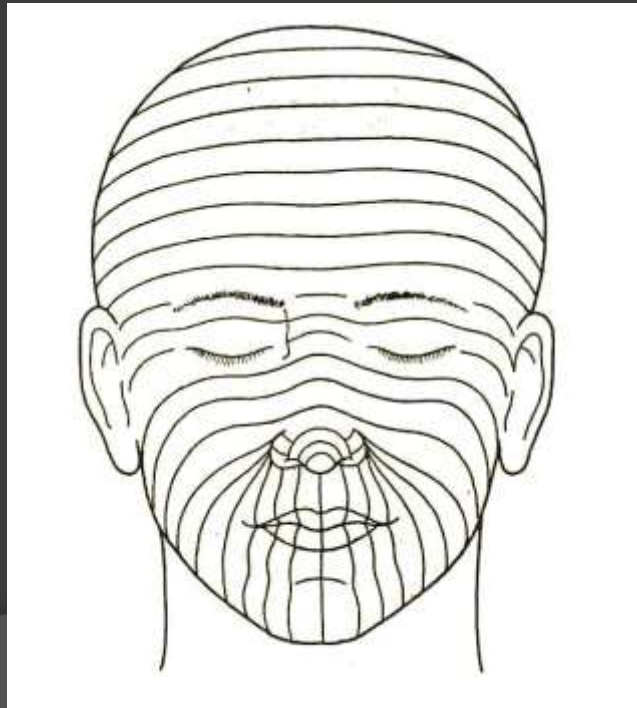
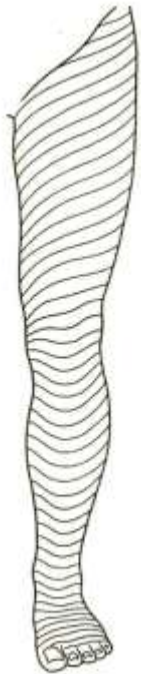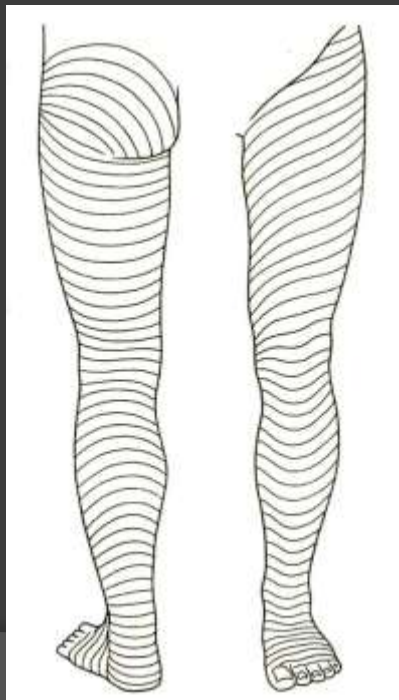
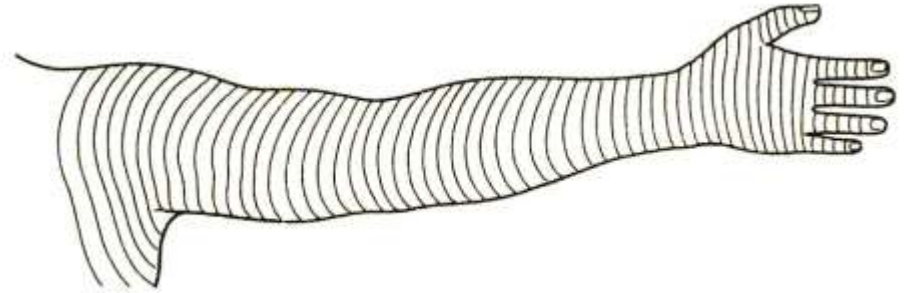
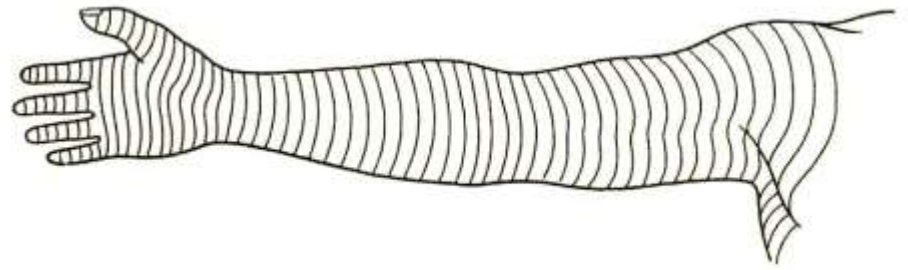

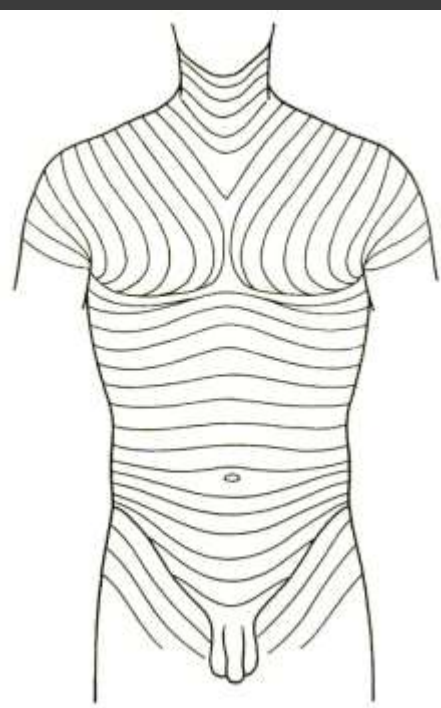
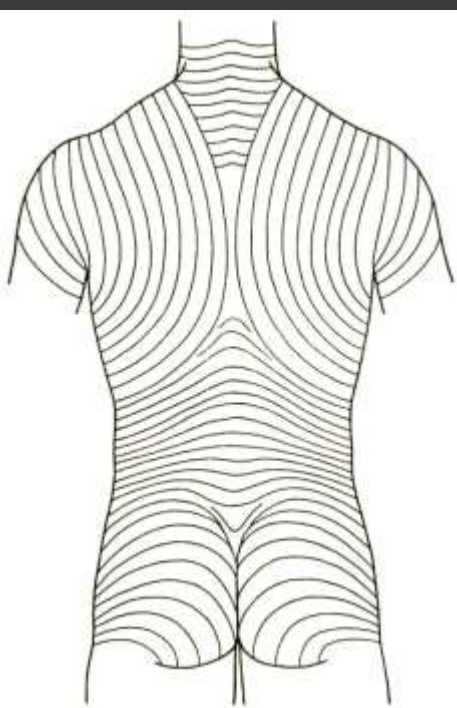









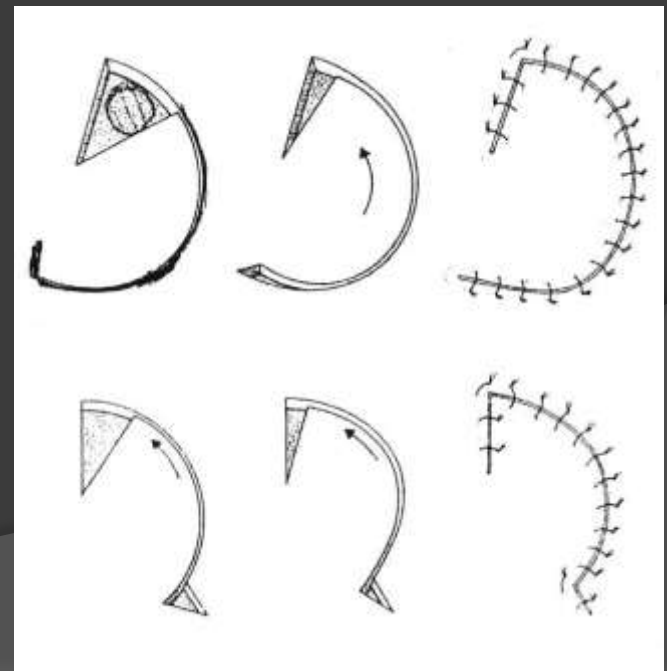
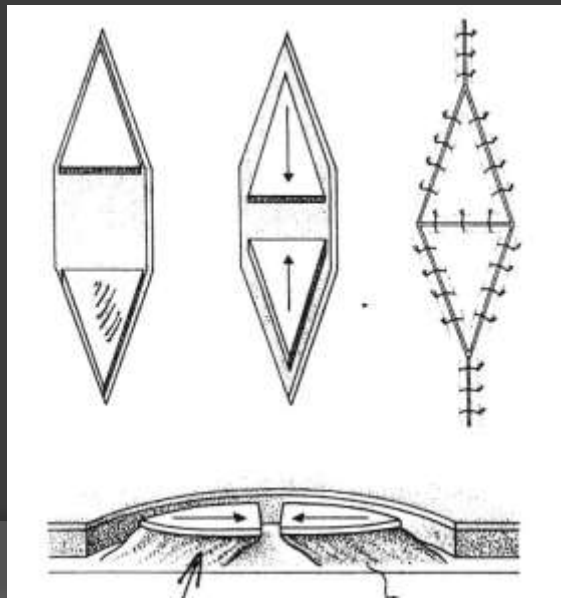
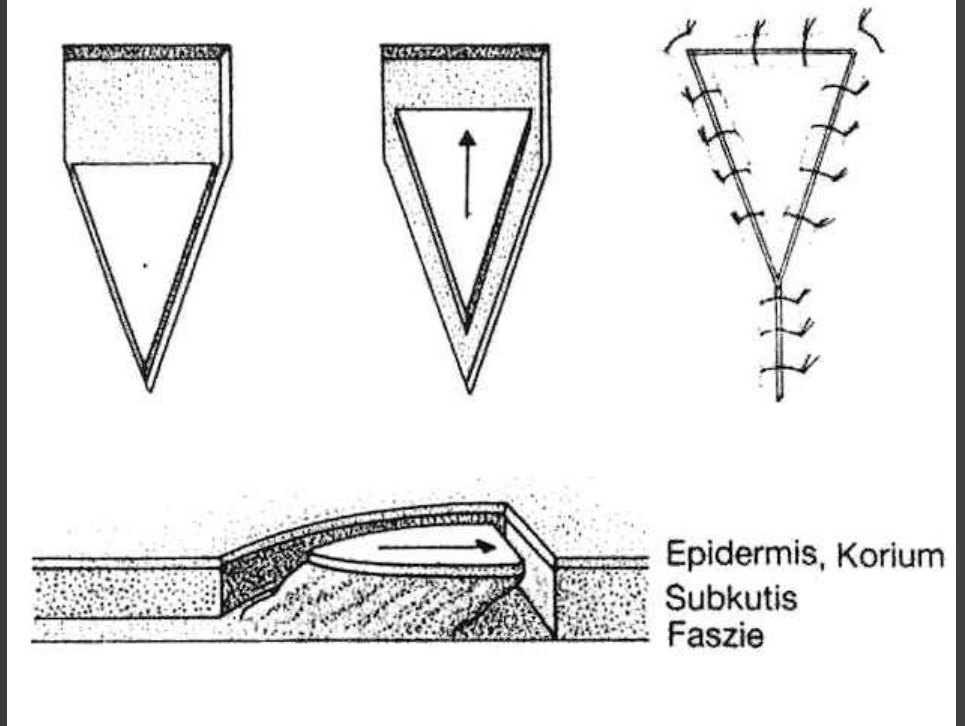
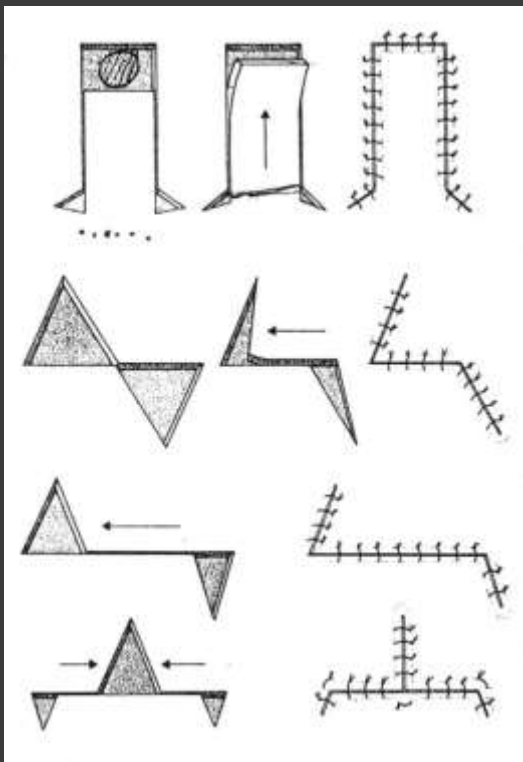
# Laloky

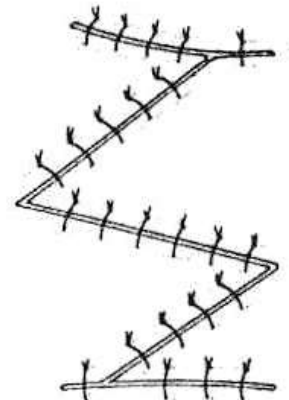
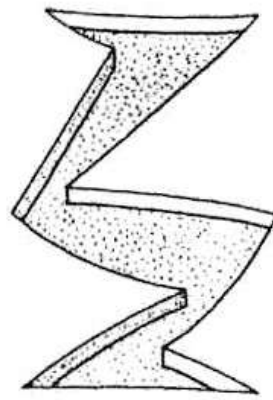
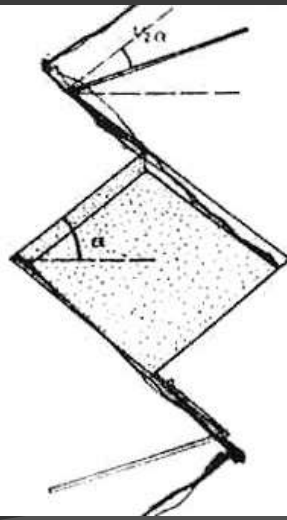
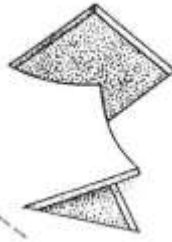
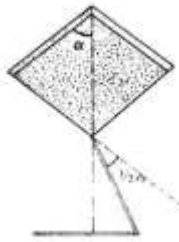
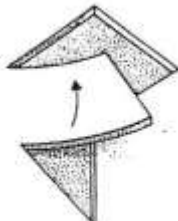
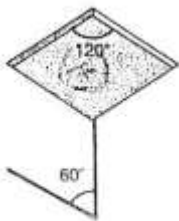
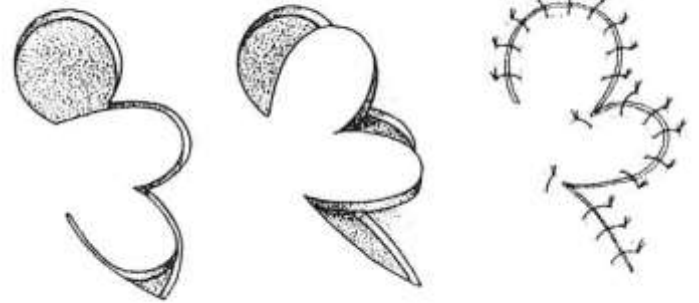

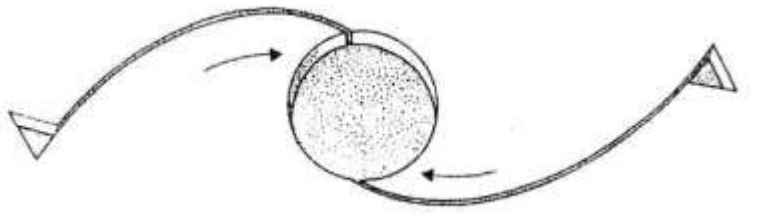
- Kožní
  - Fasciokutánní
  - Muskulokutánní
  - Muskulární
  - Osteomyokutánní
  - Osteokutánní
  - Arteriální
  - Volné
- laterální hrudní lalok  
m. latissimus dorsi  
m. gastrocnemius  
m. pect. major + žebro  
fibula  
a. radialis, a. temporalis  
DIEP

# Kožní laloky, způsob uzávěru defektu

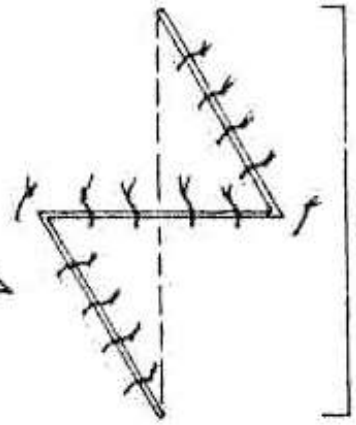
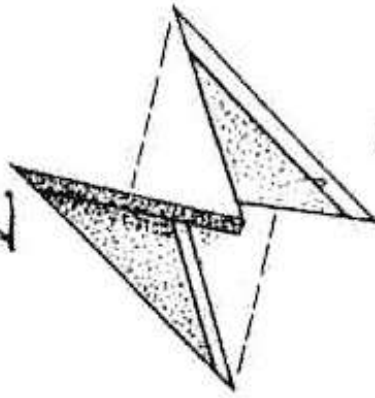
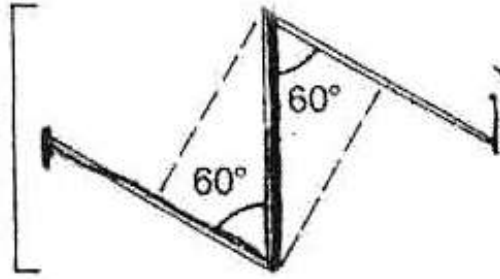
- Přímá sutura
- Místní posun /modifikace V-Y posun/  
jednoduchý, dvojitý
- Rotační lalok jednoduchý, dvojitý
- Transpoziční lalok /modifikace dle  
Limberga / jednoduchý, dvojitý
- Z plastika
- Válcový tubulovaný lalok





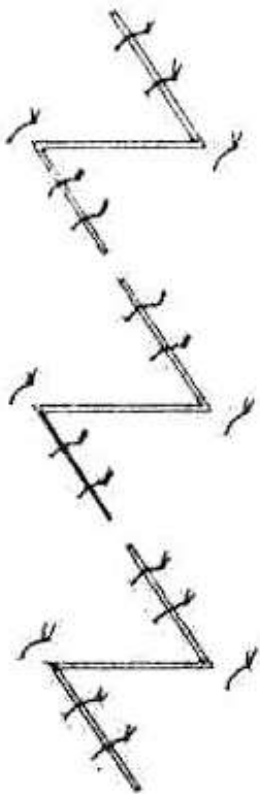
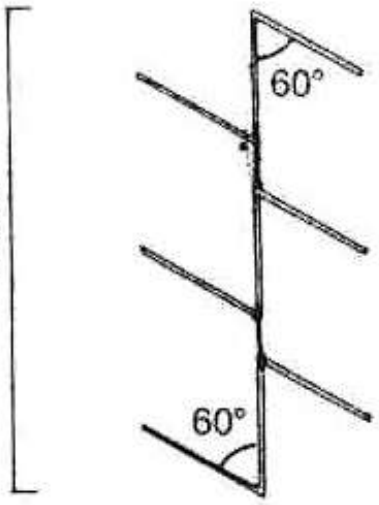


100%

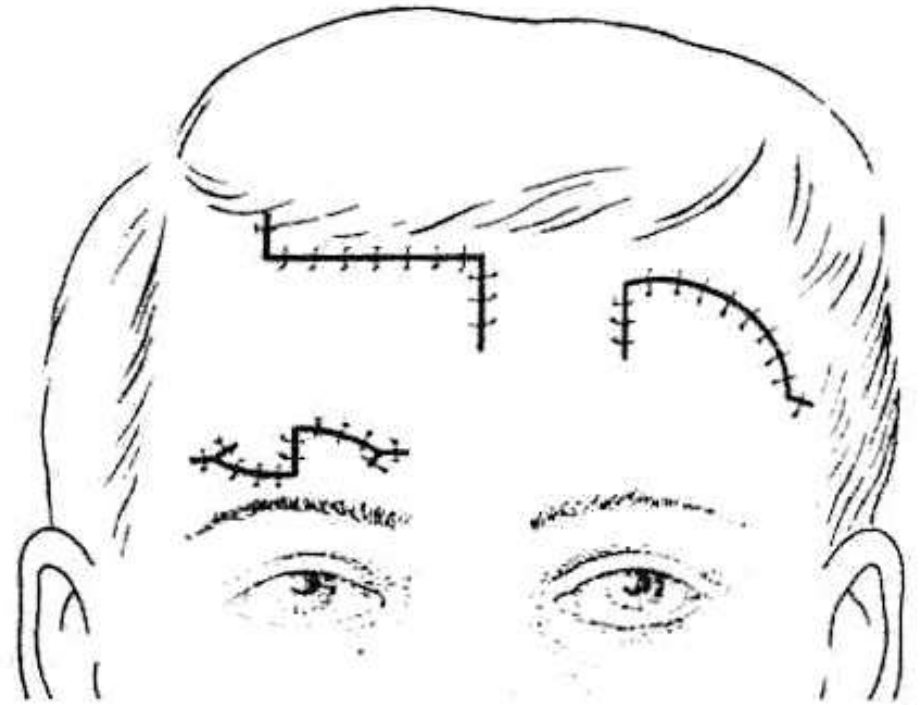
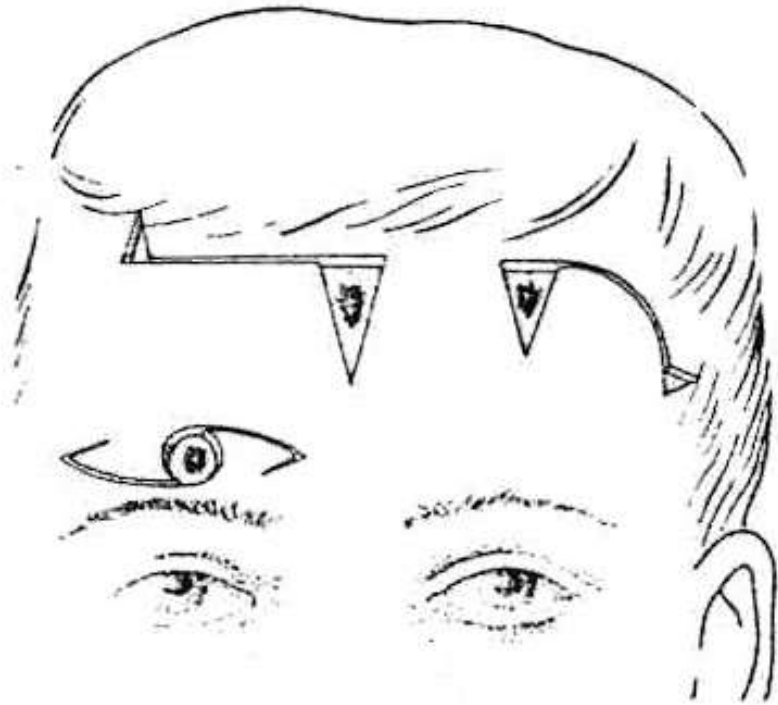


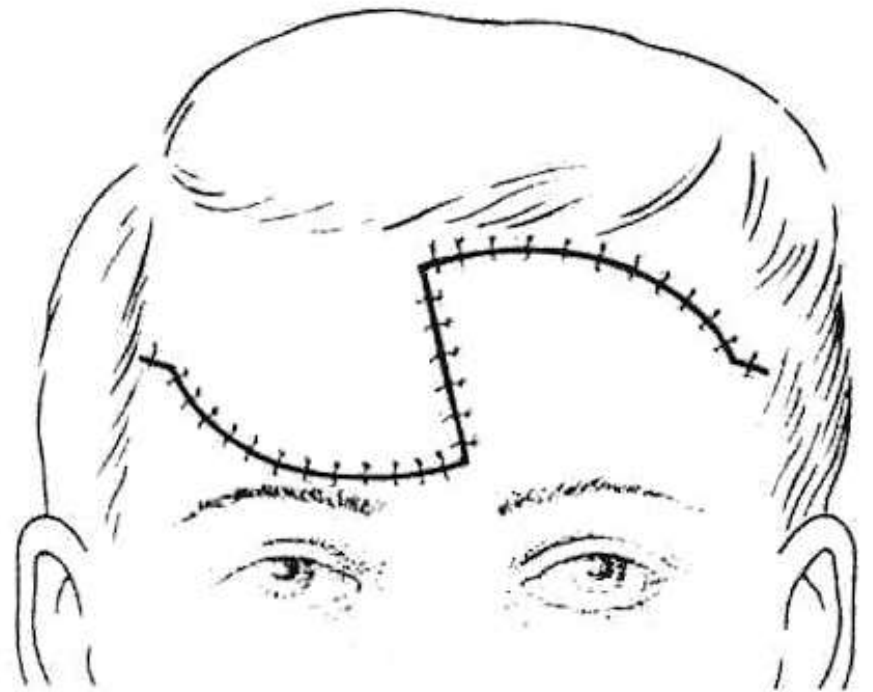
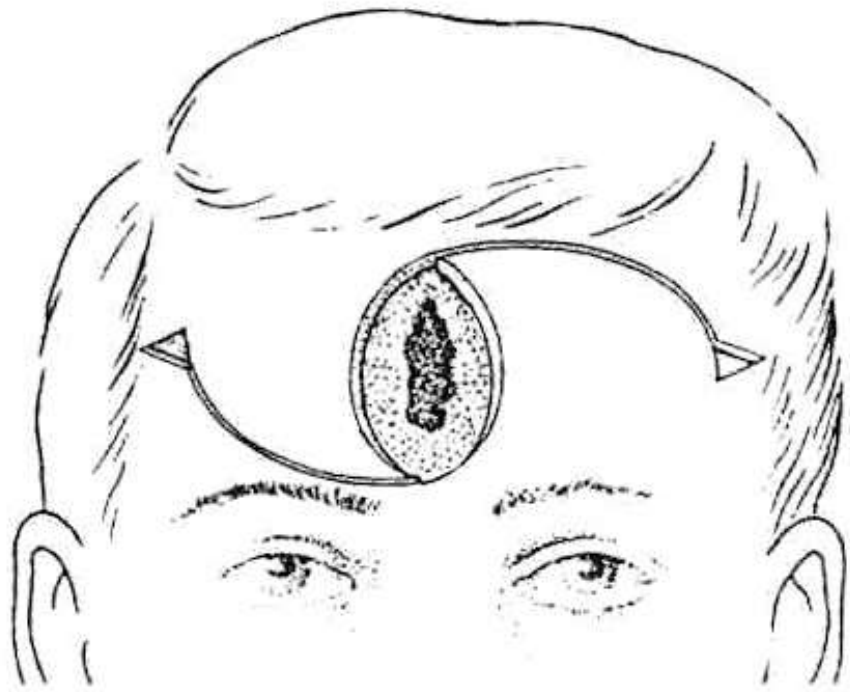
175%

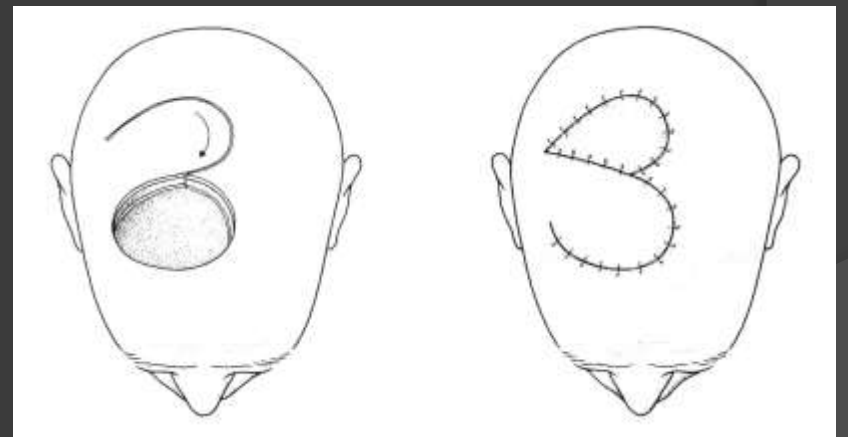
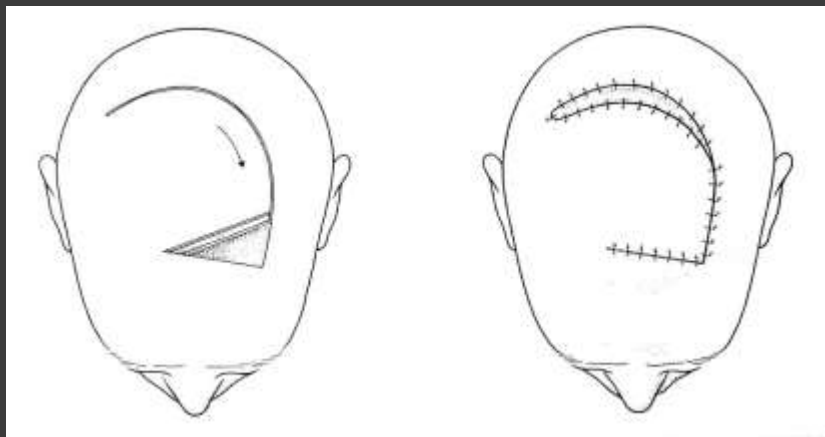
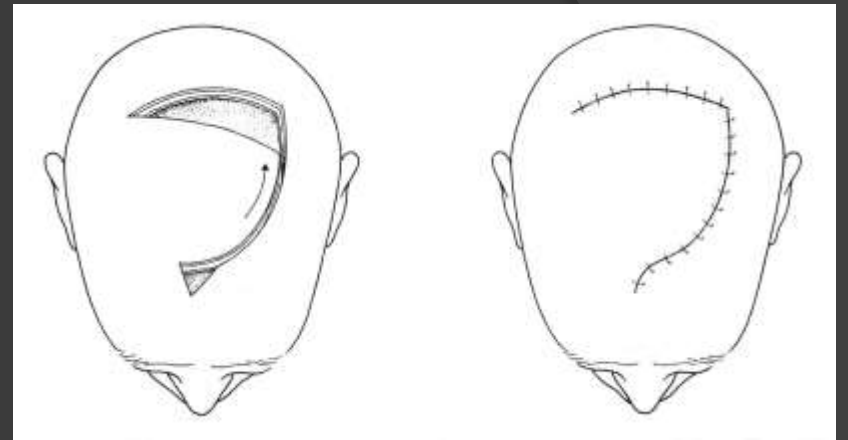
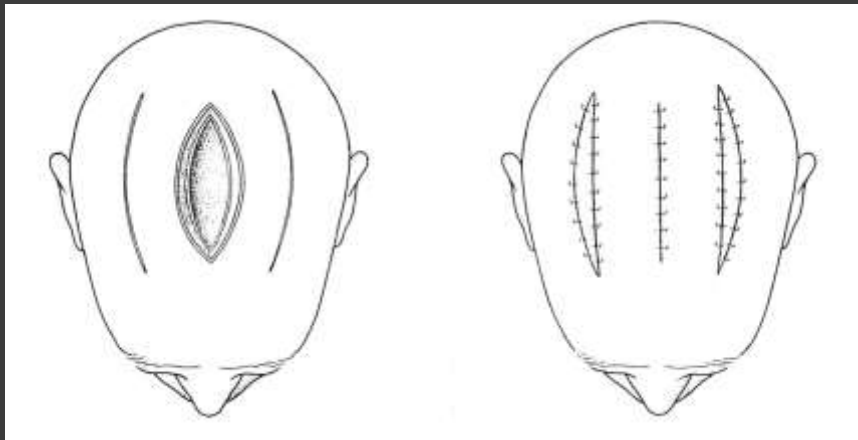
100%

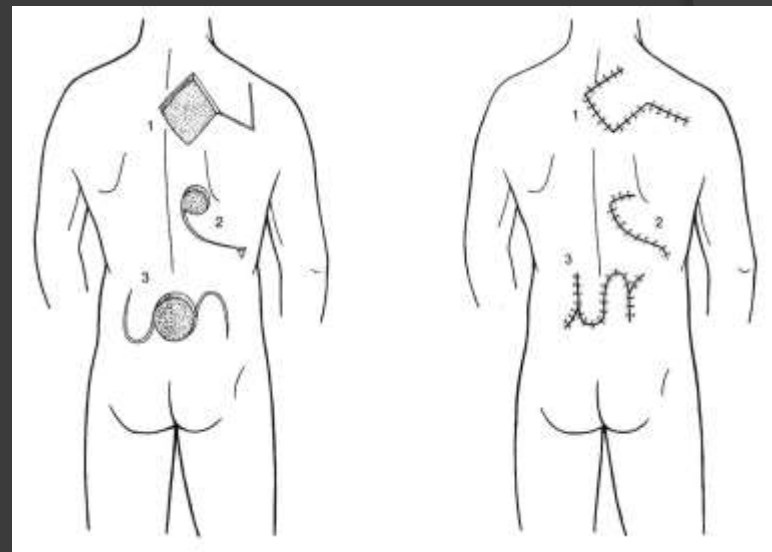
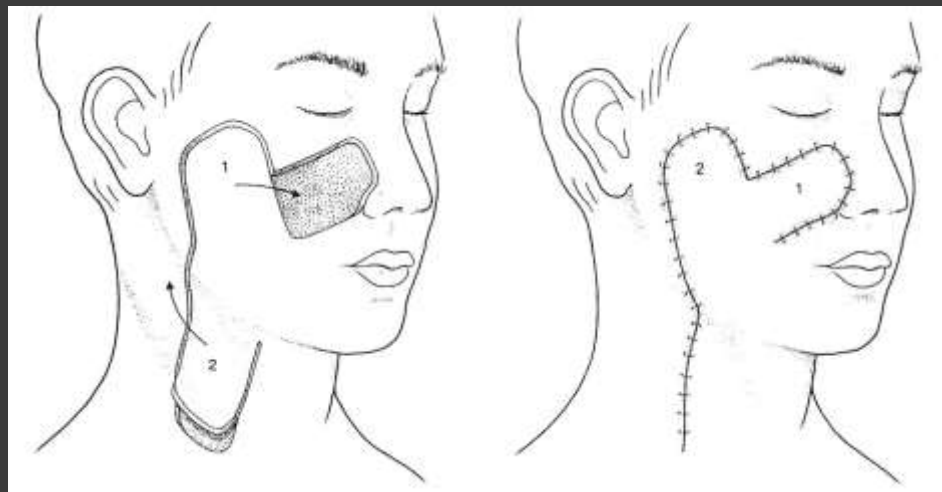
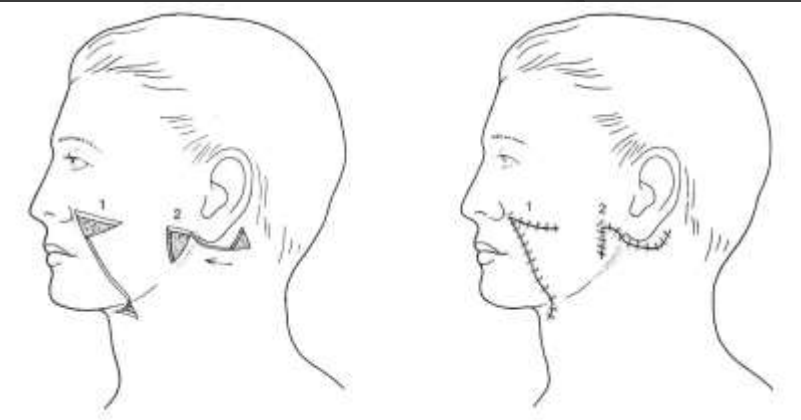
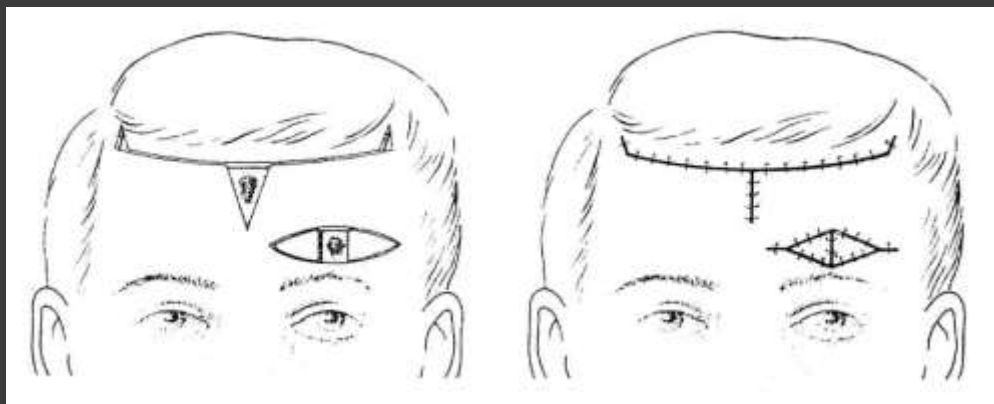


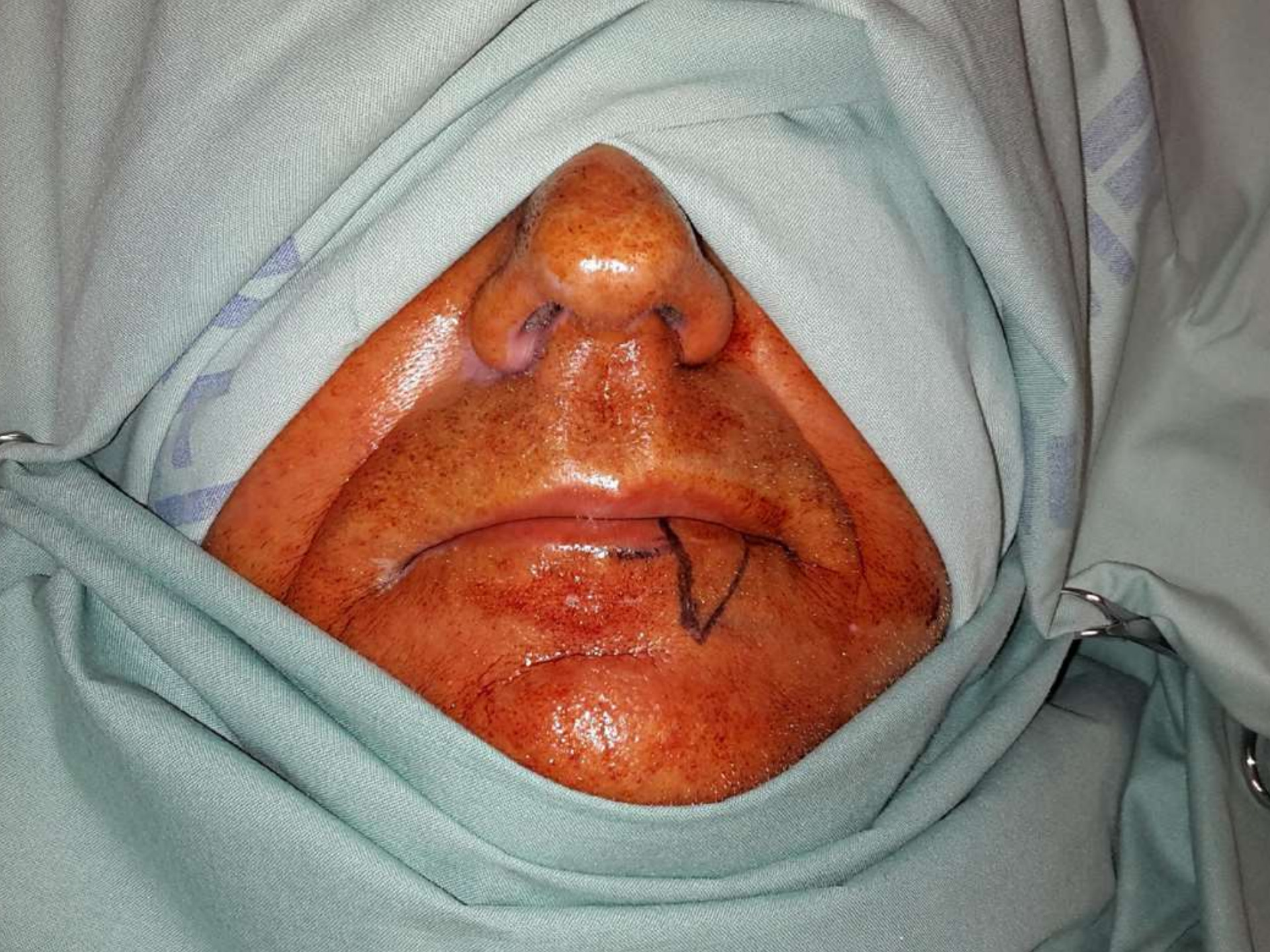175%



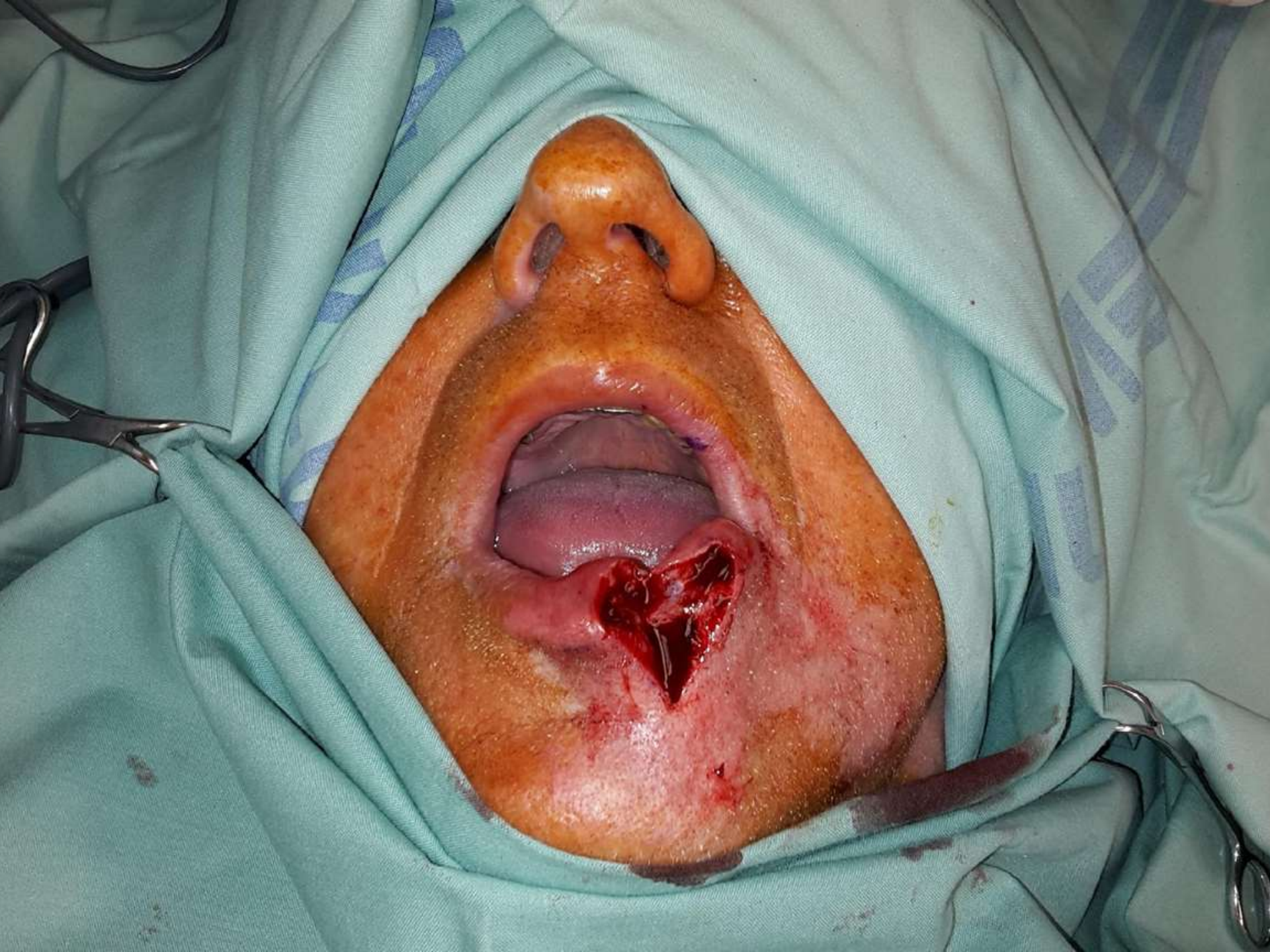


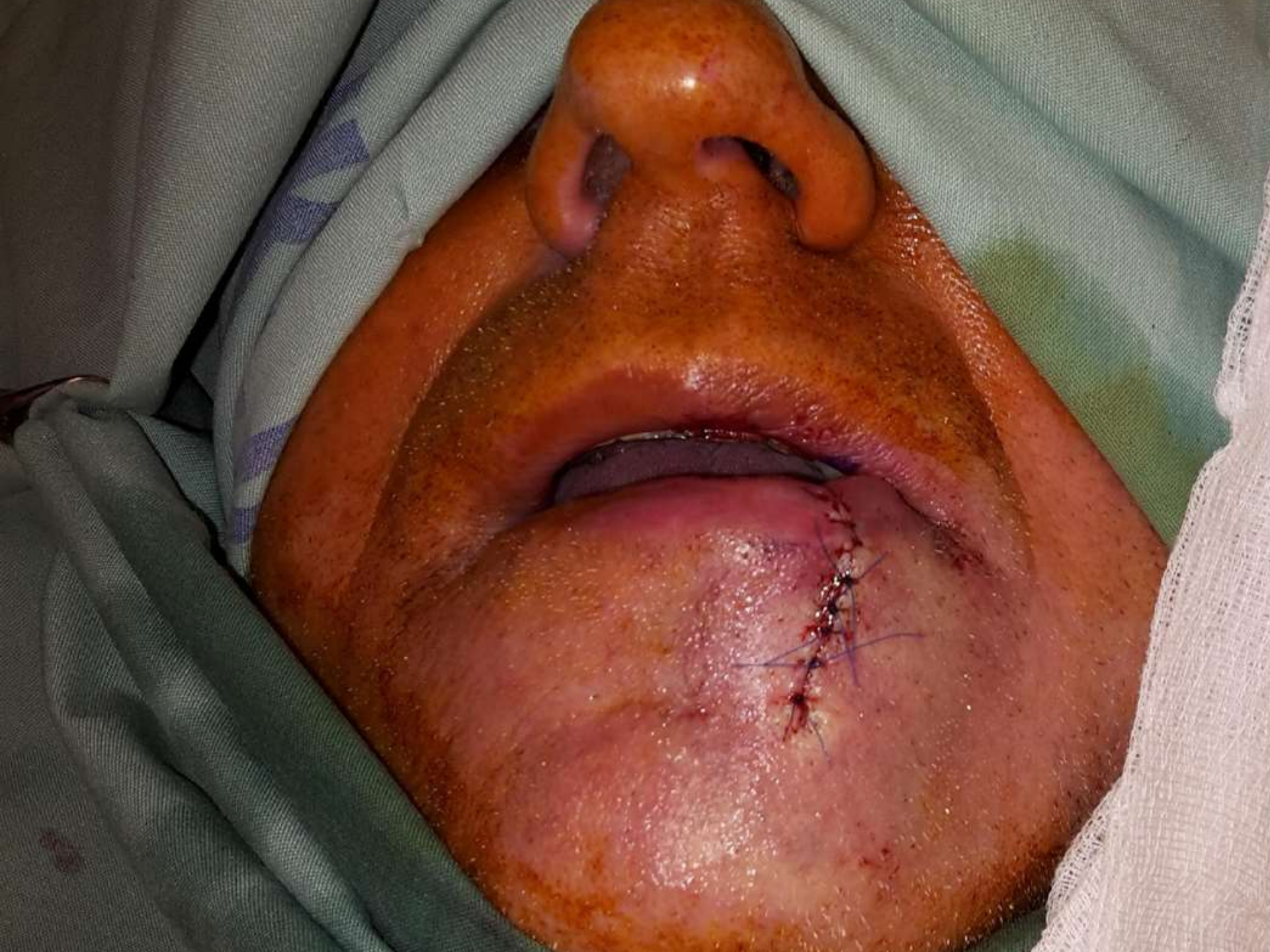




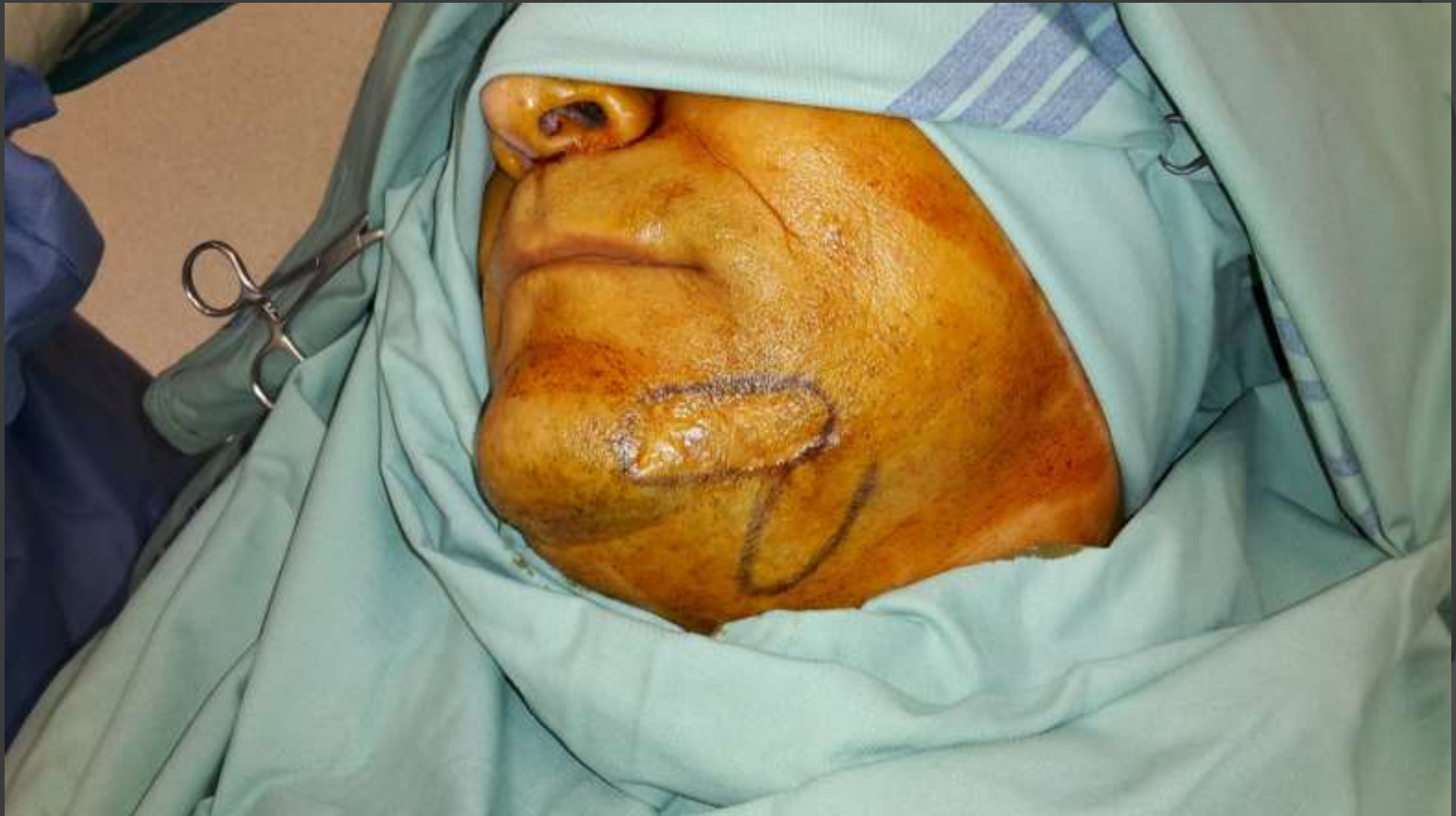


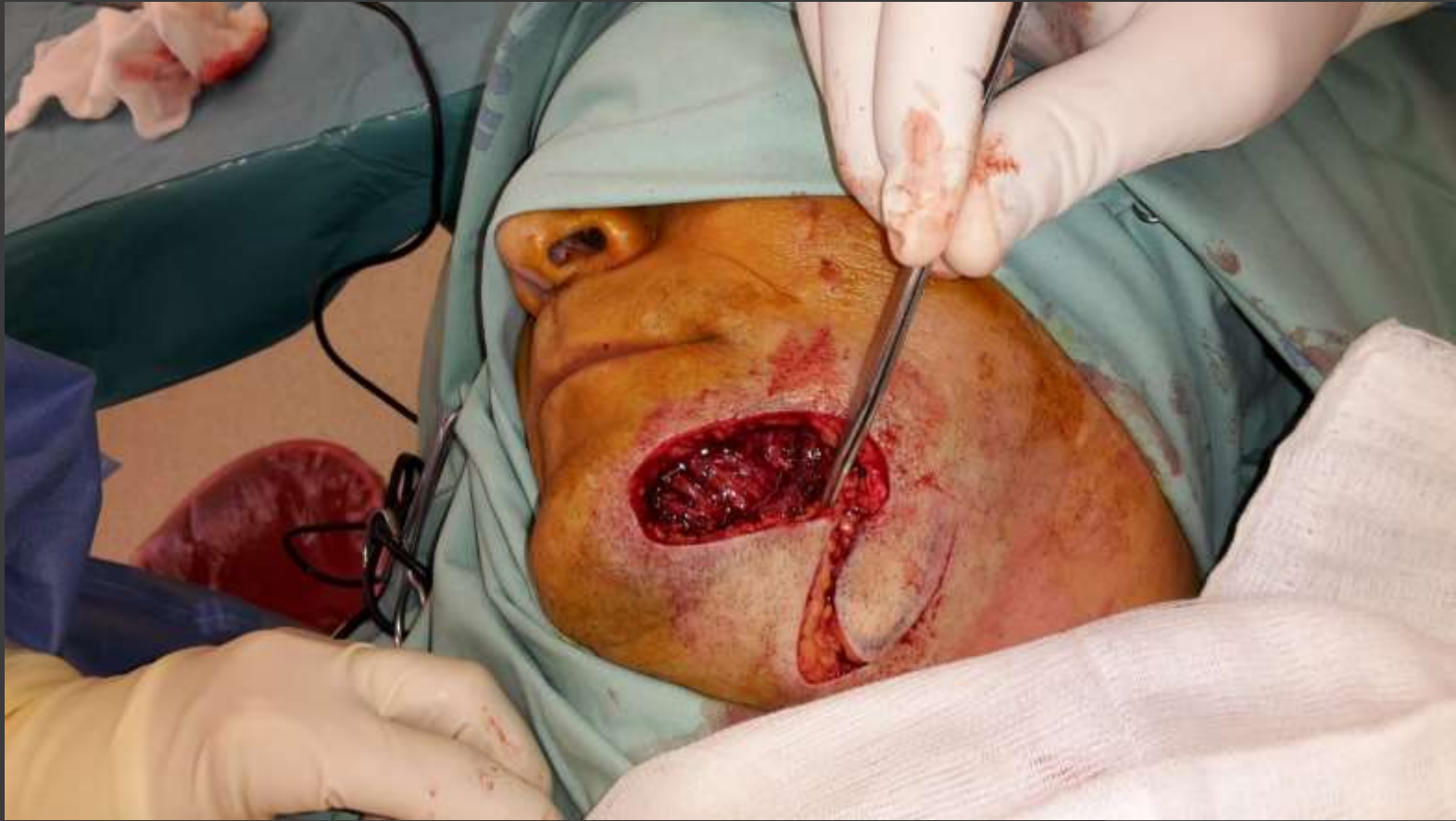


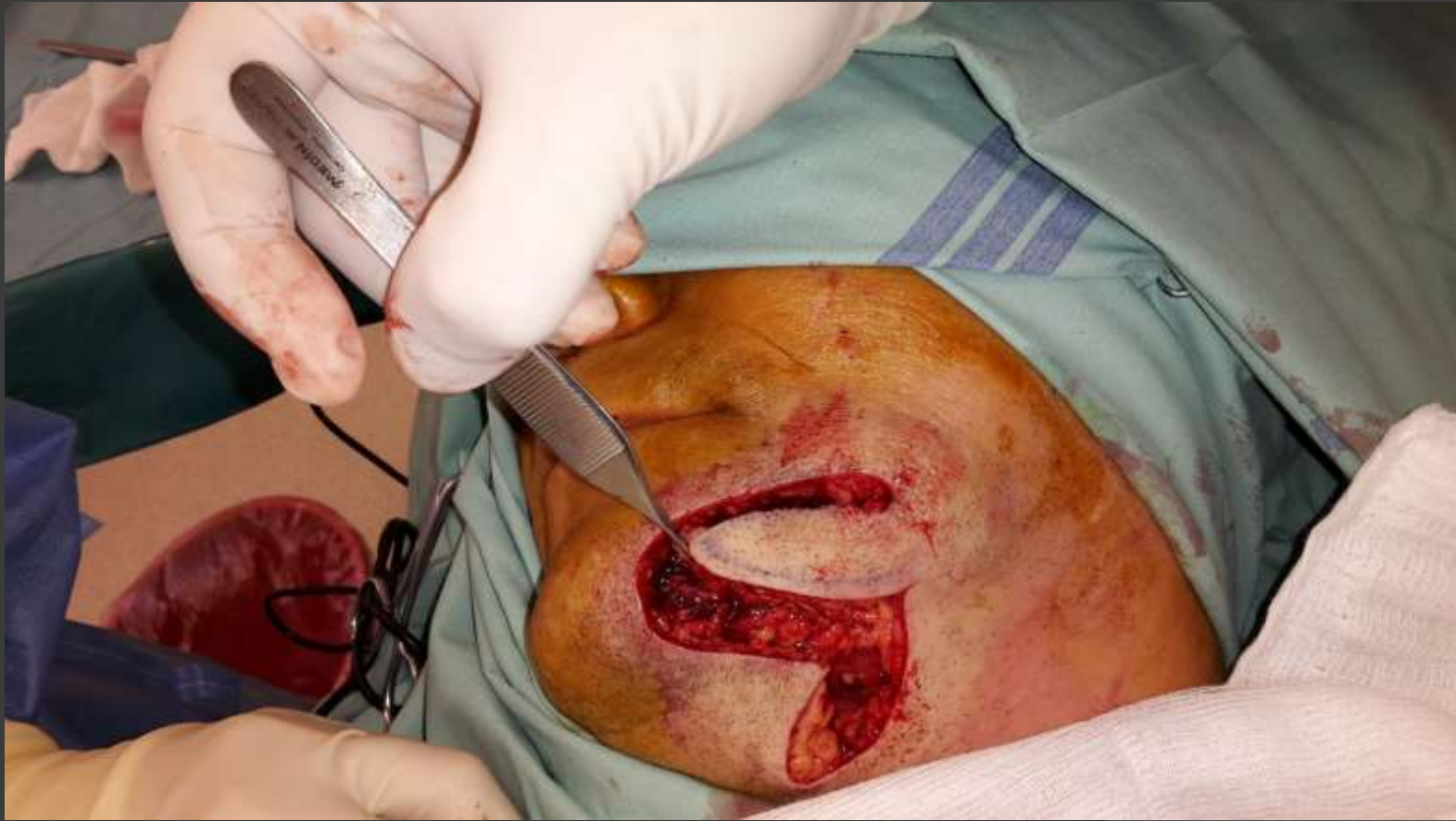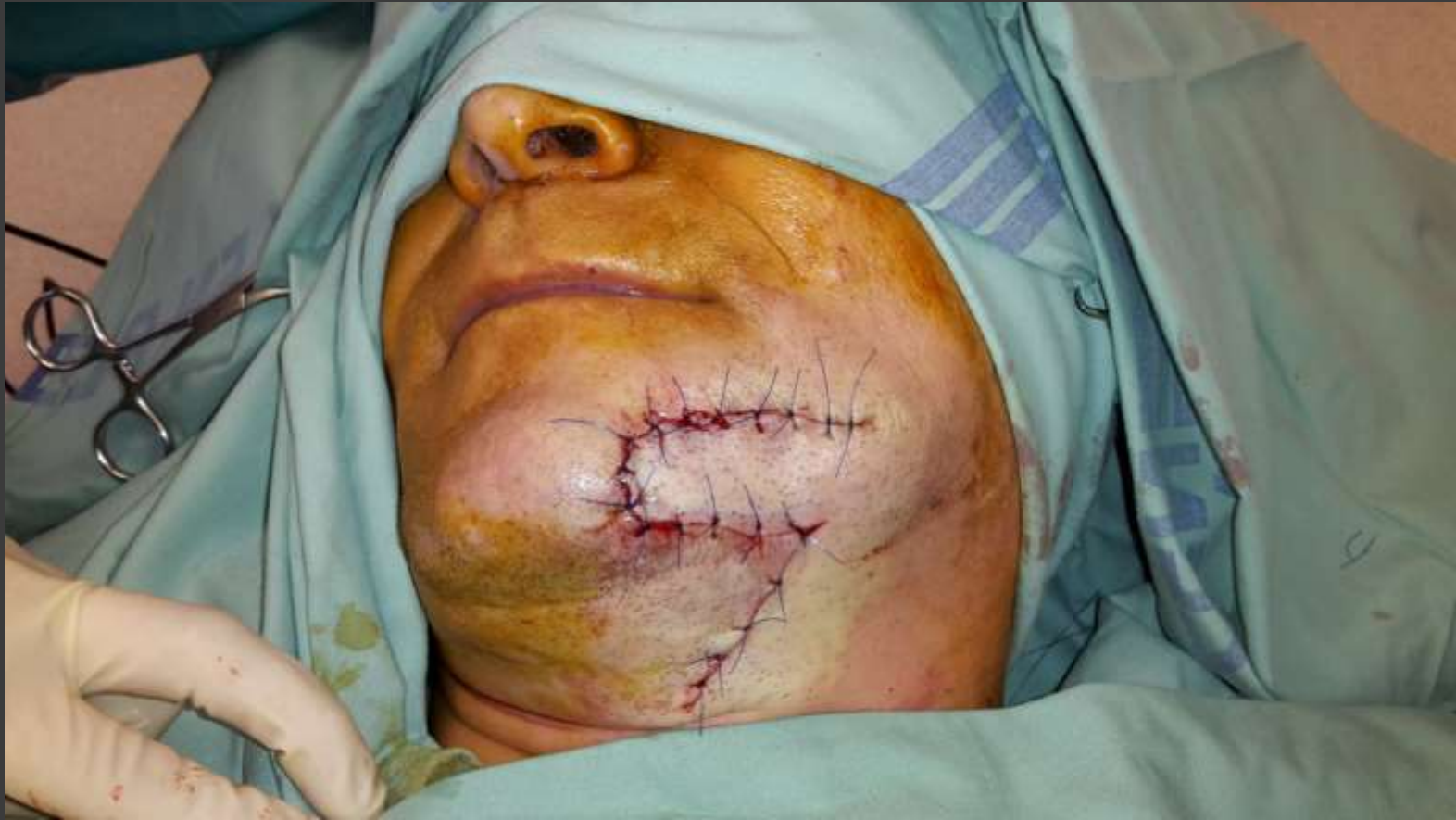# Transpoziční lalok

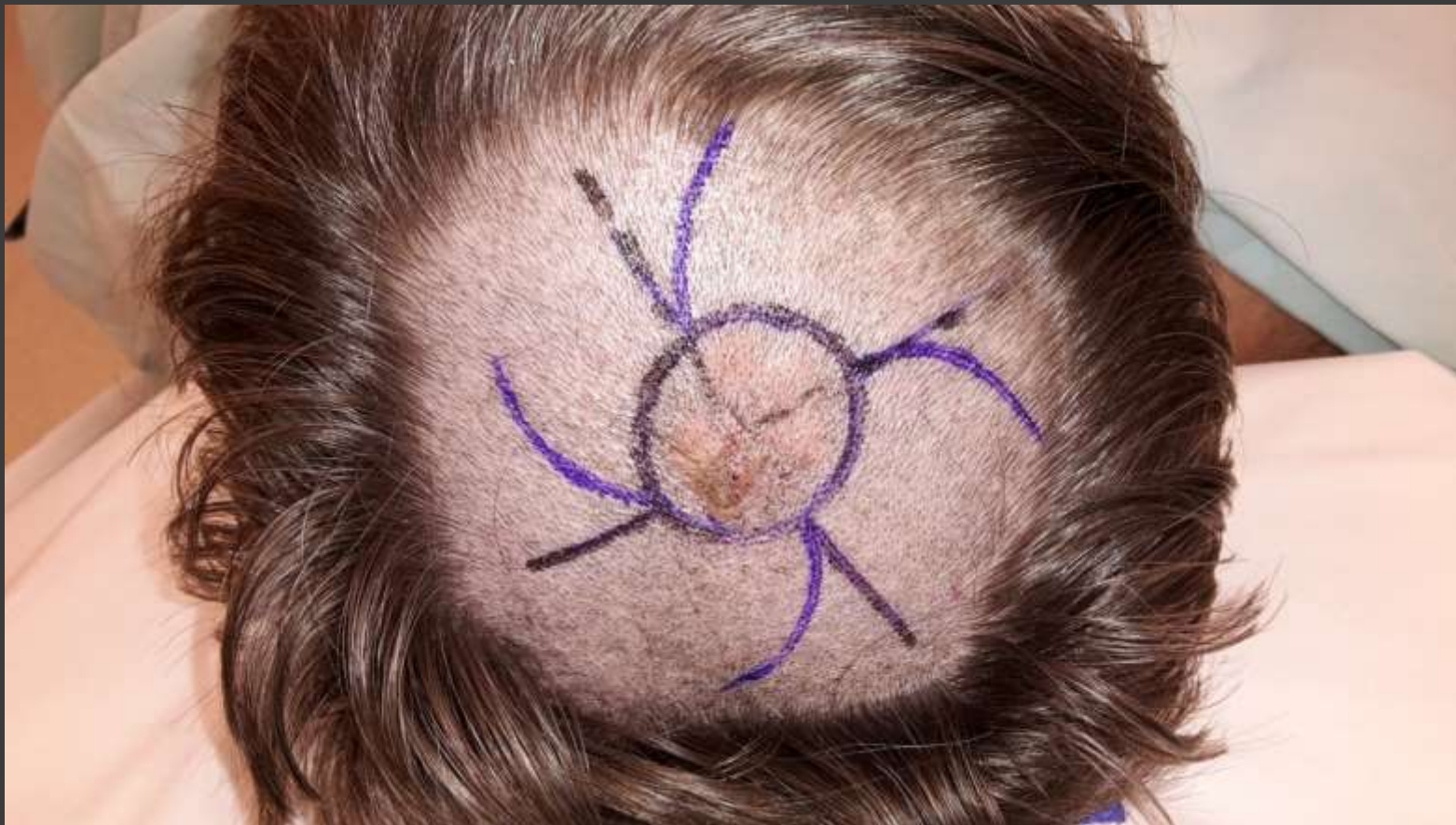


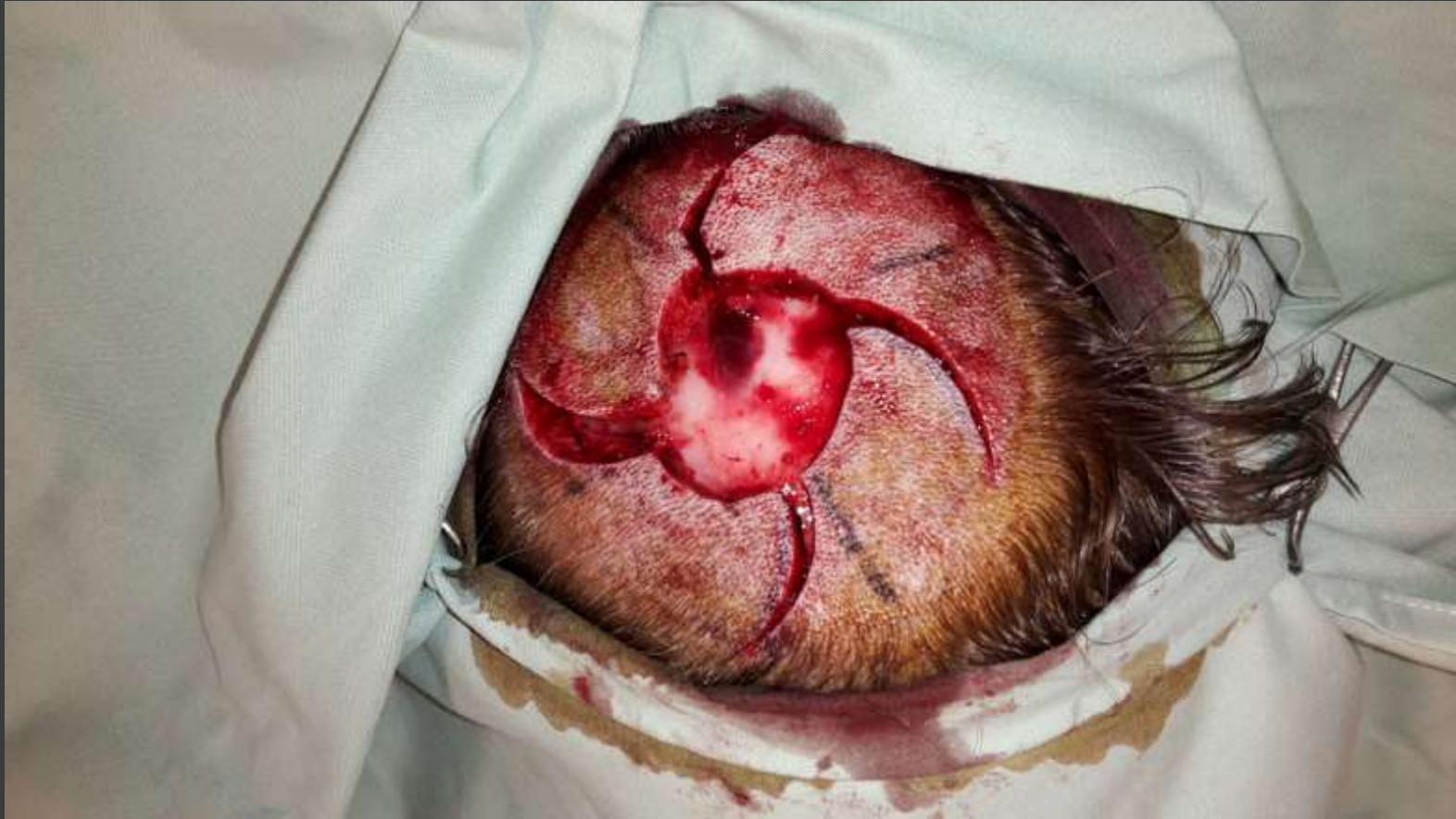




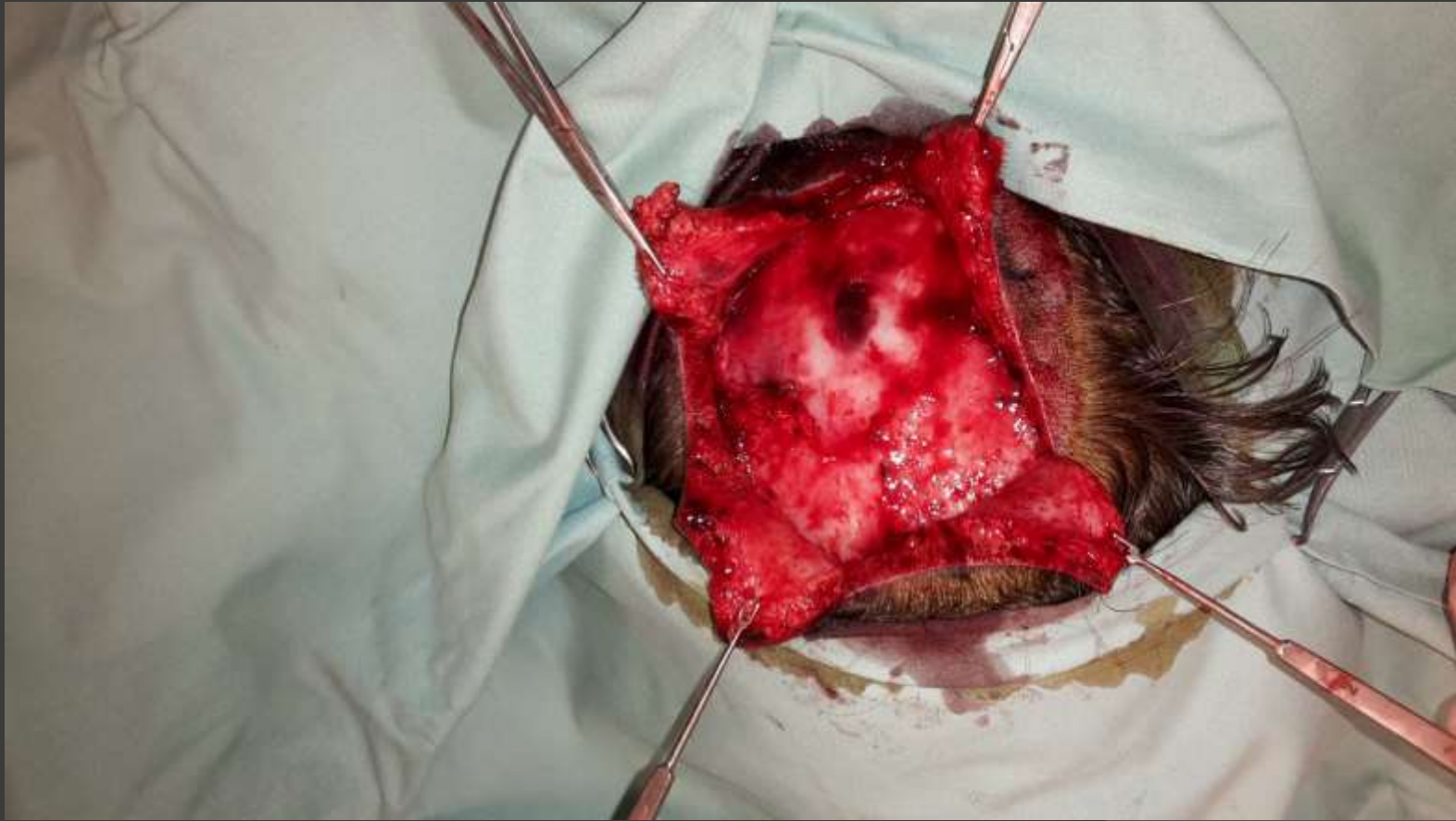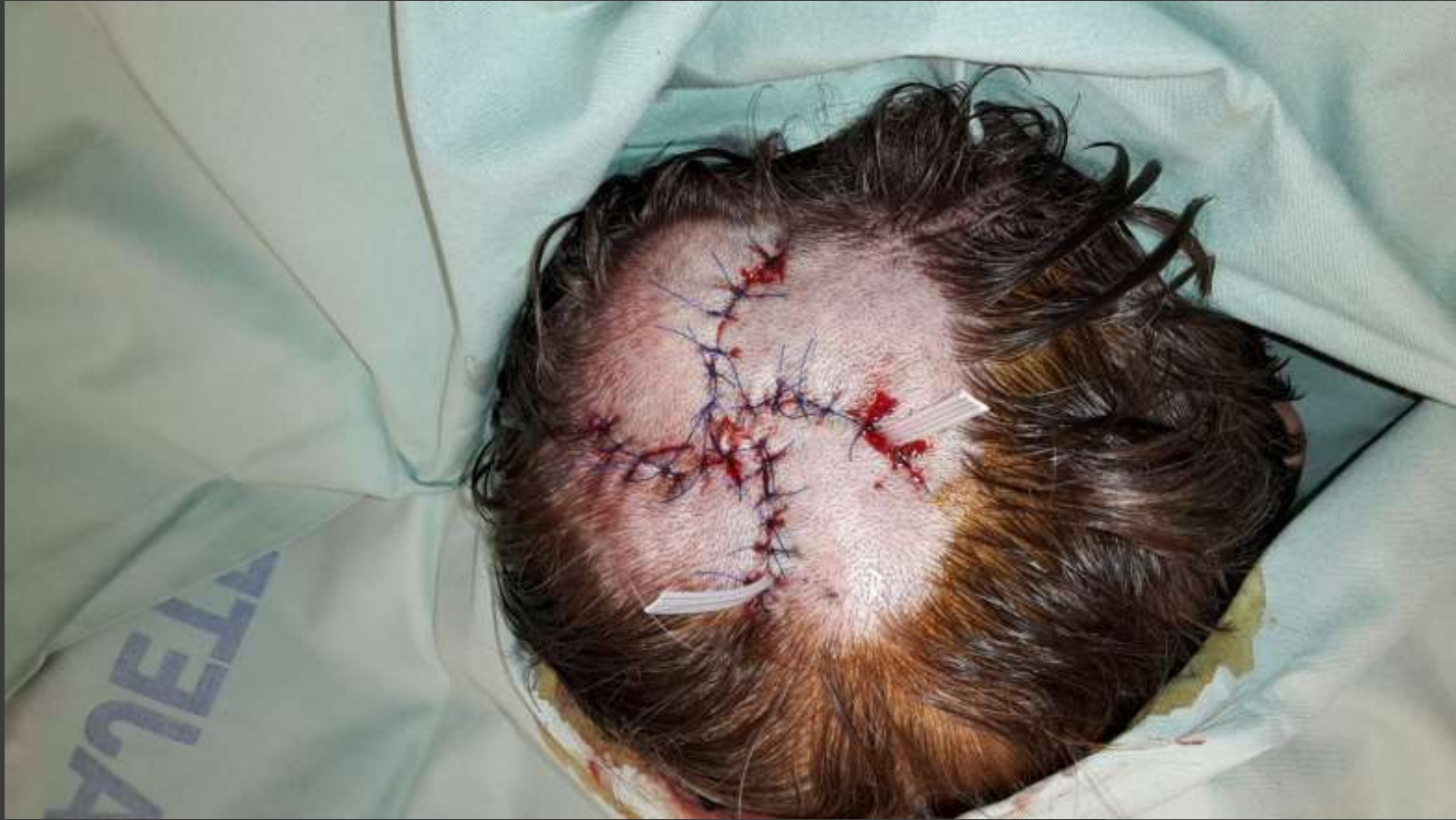# Rotační lalok



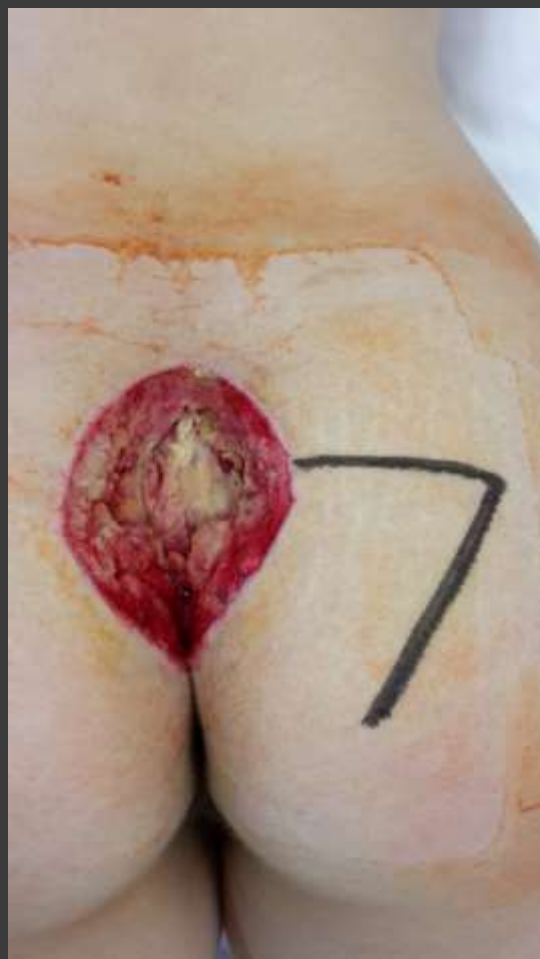


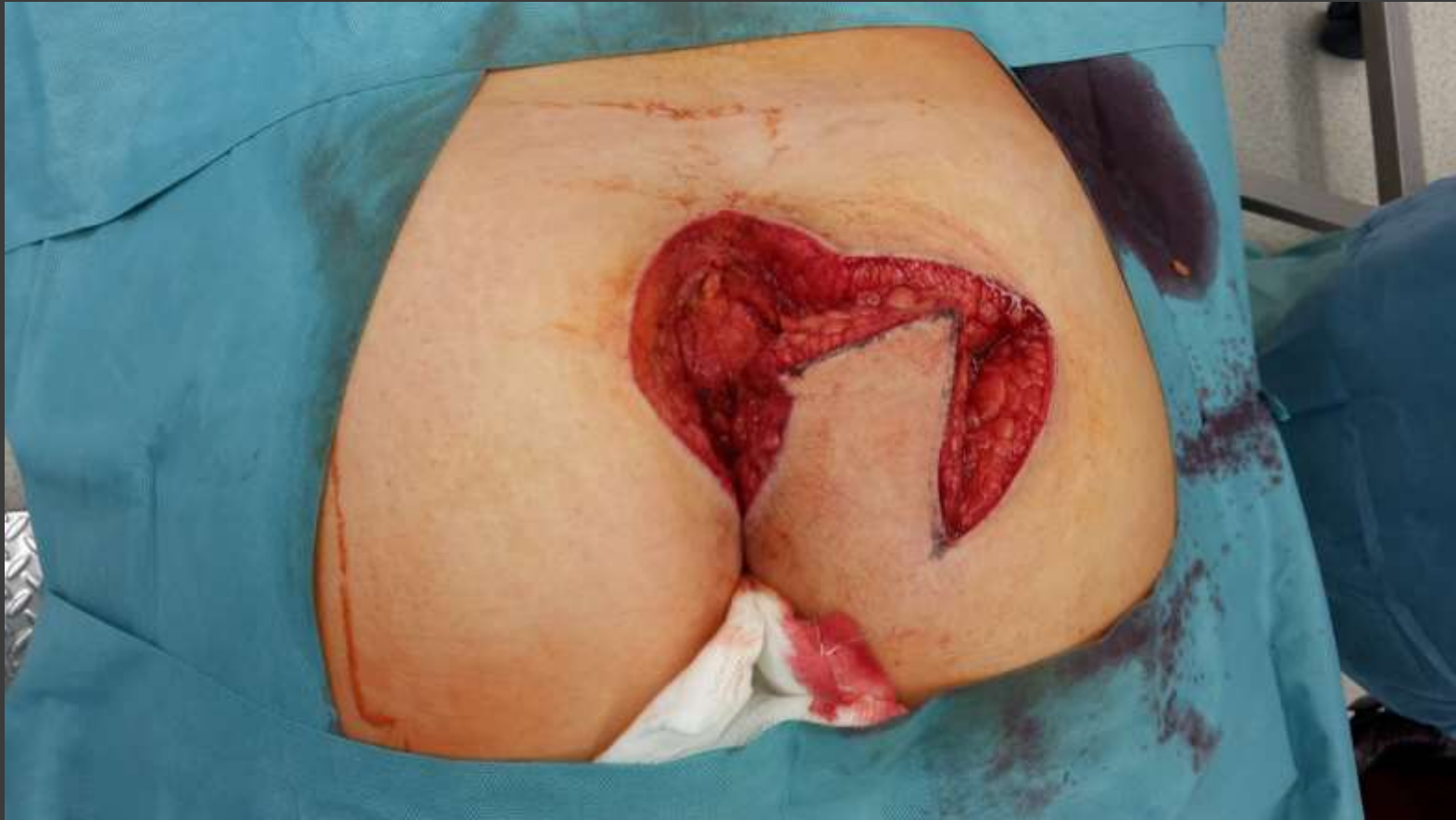


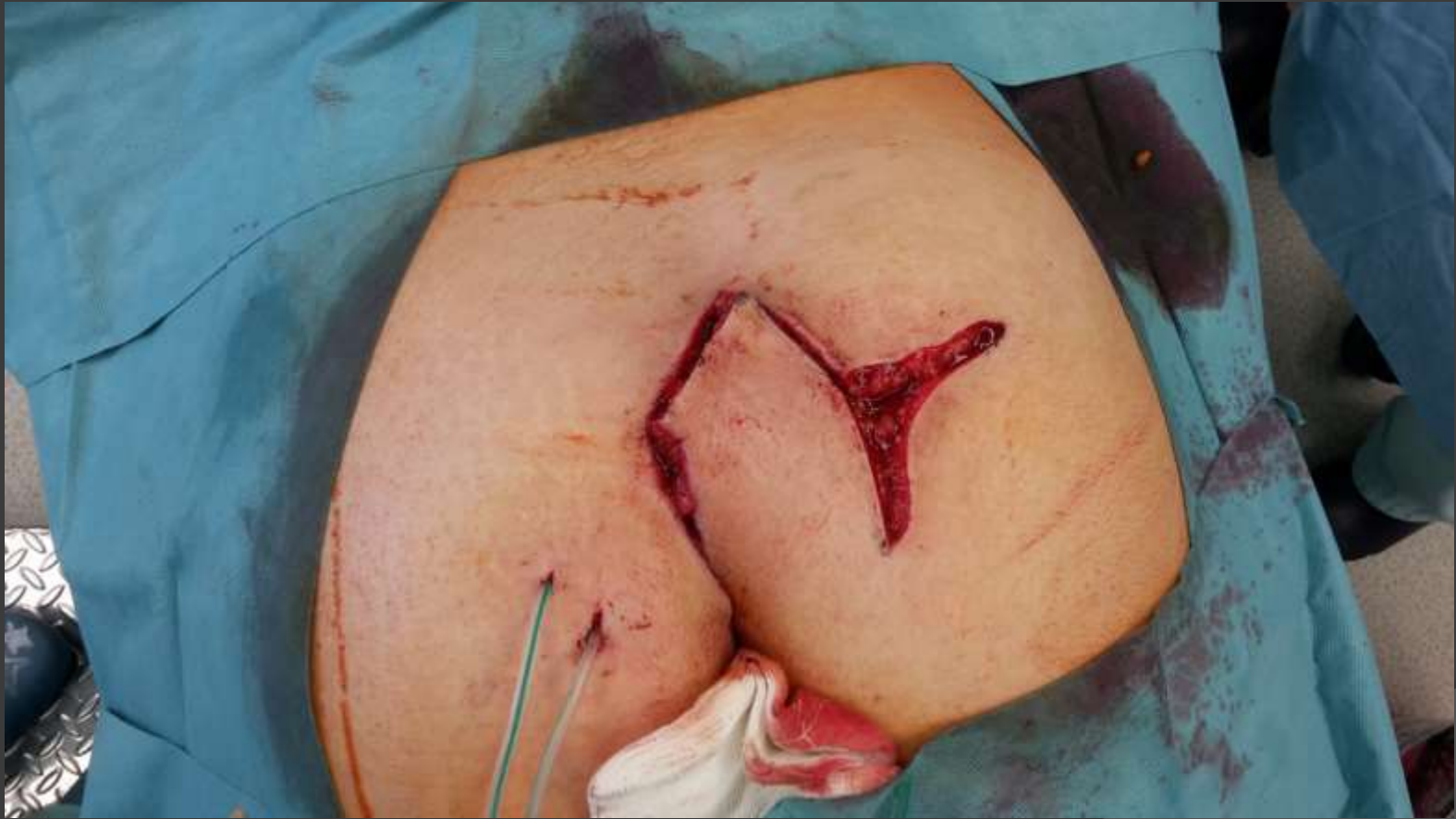

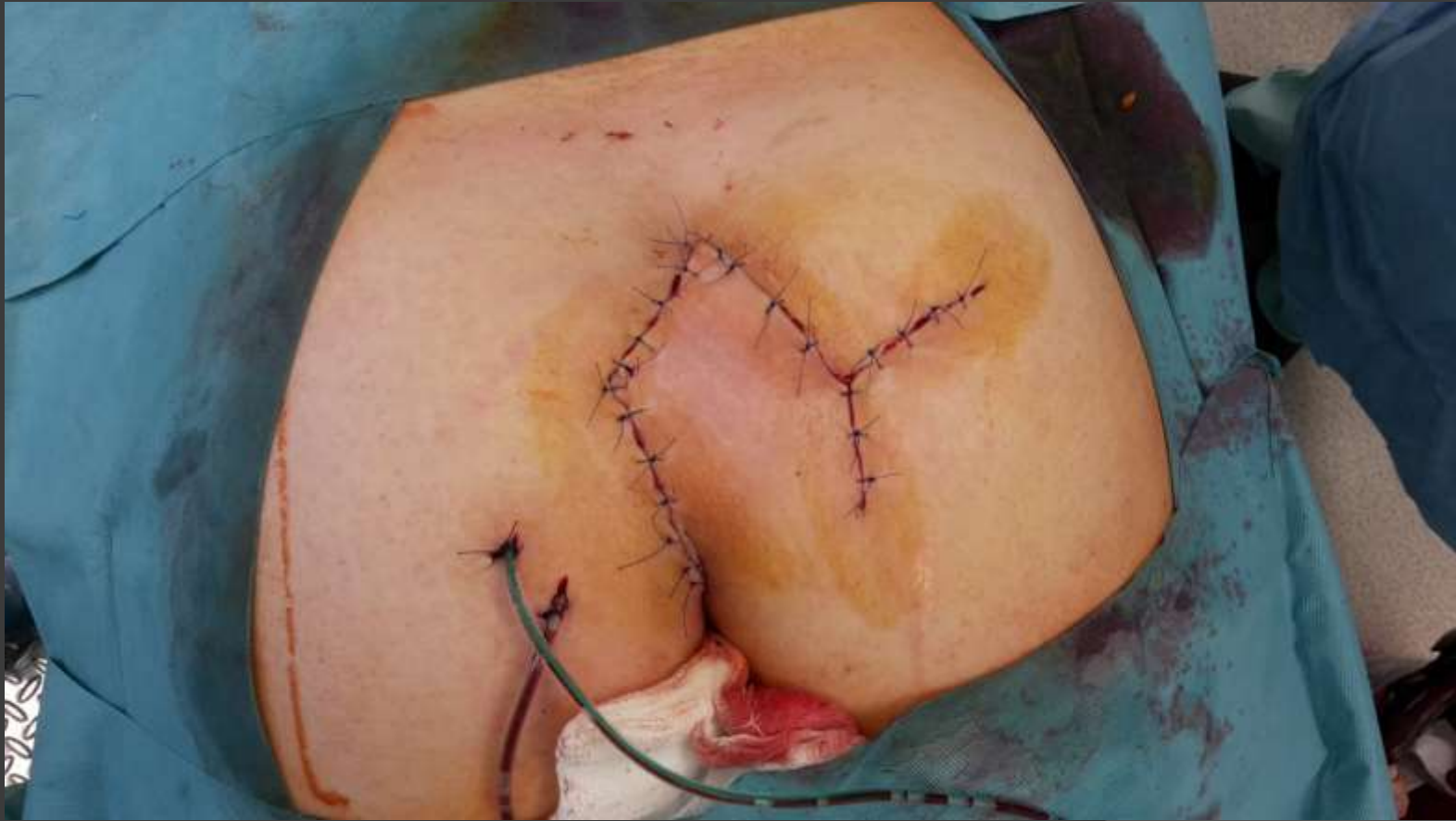# Transpoziční lalok dle Limberga

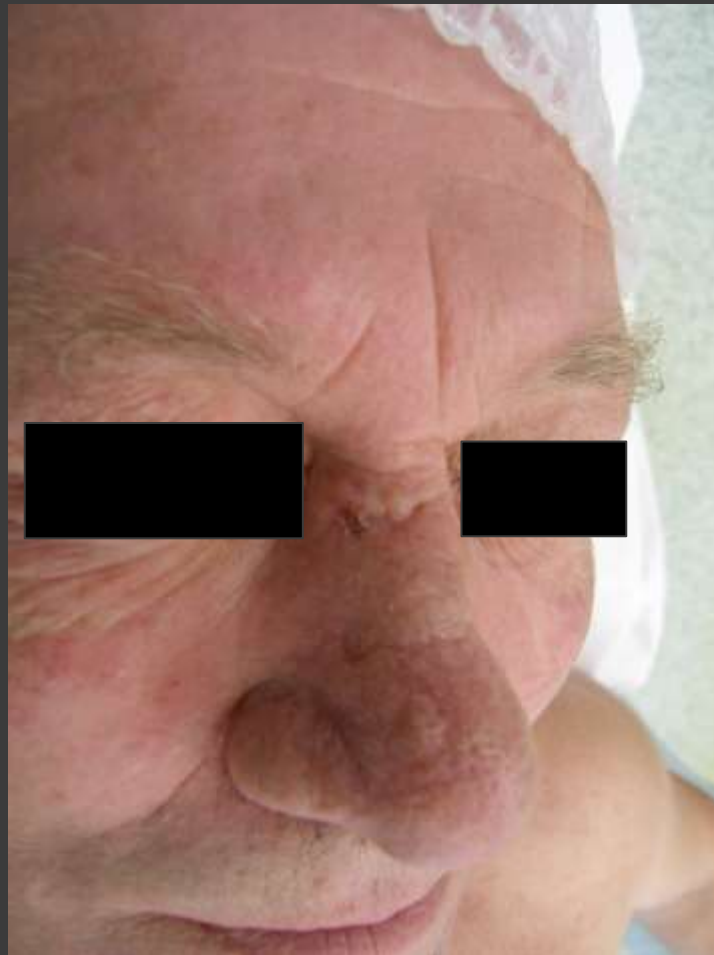


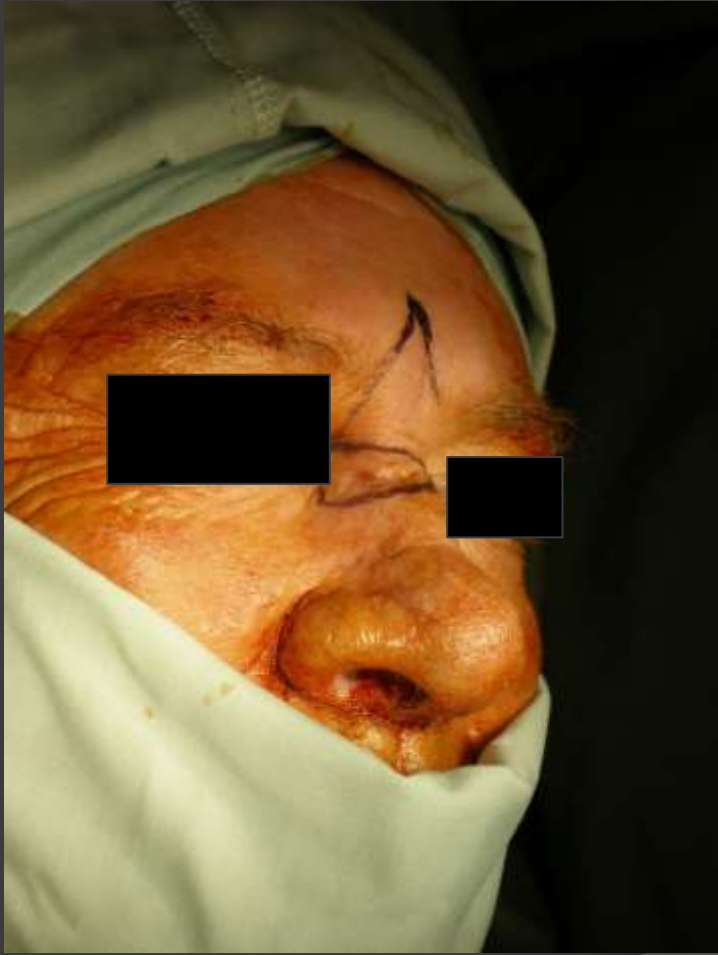




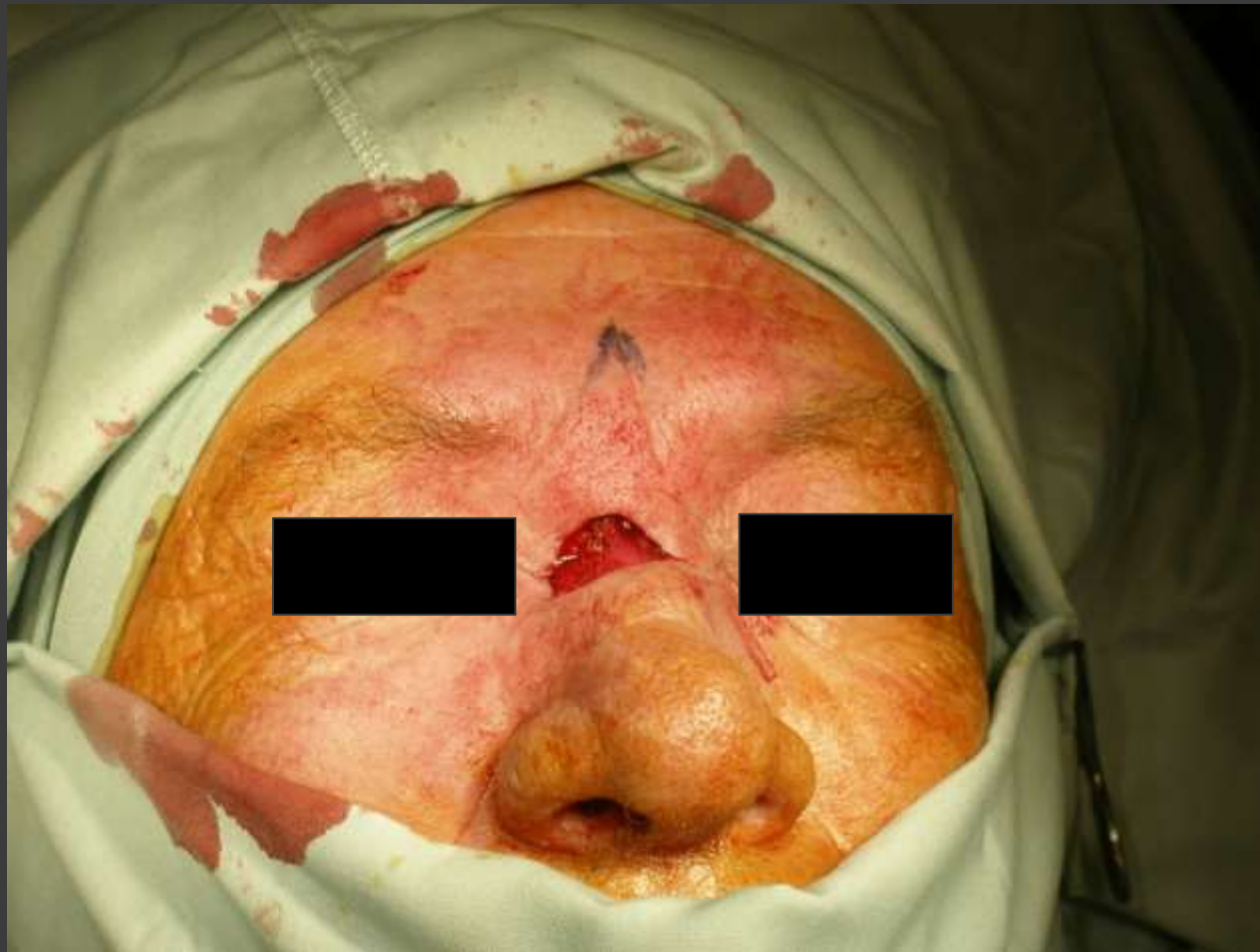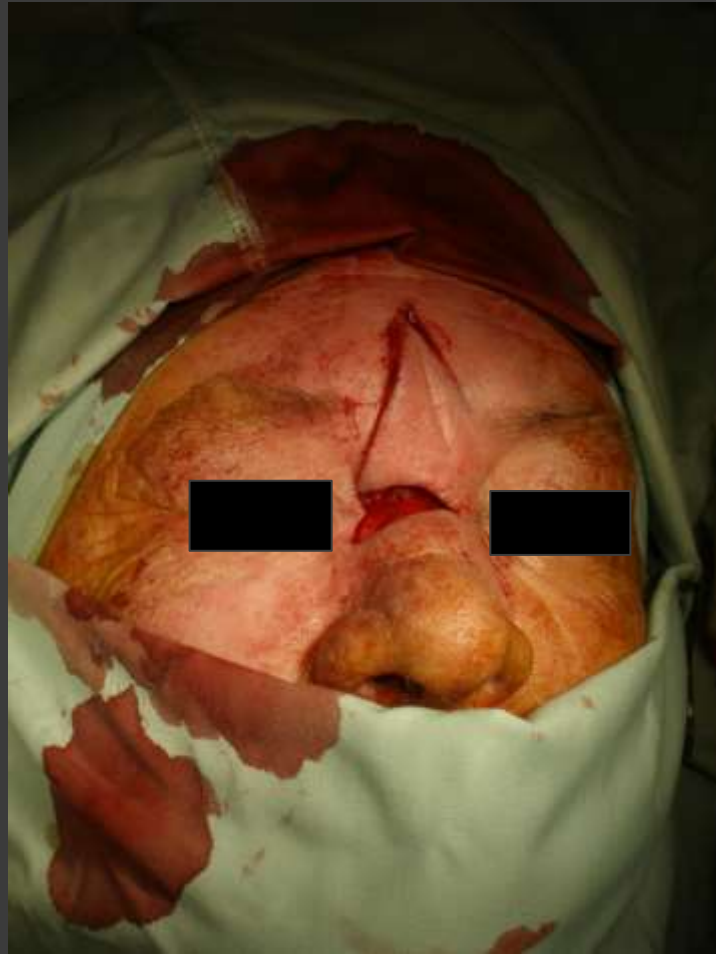# V – Y posun

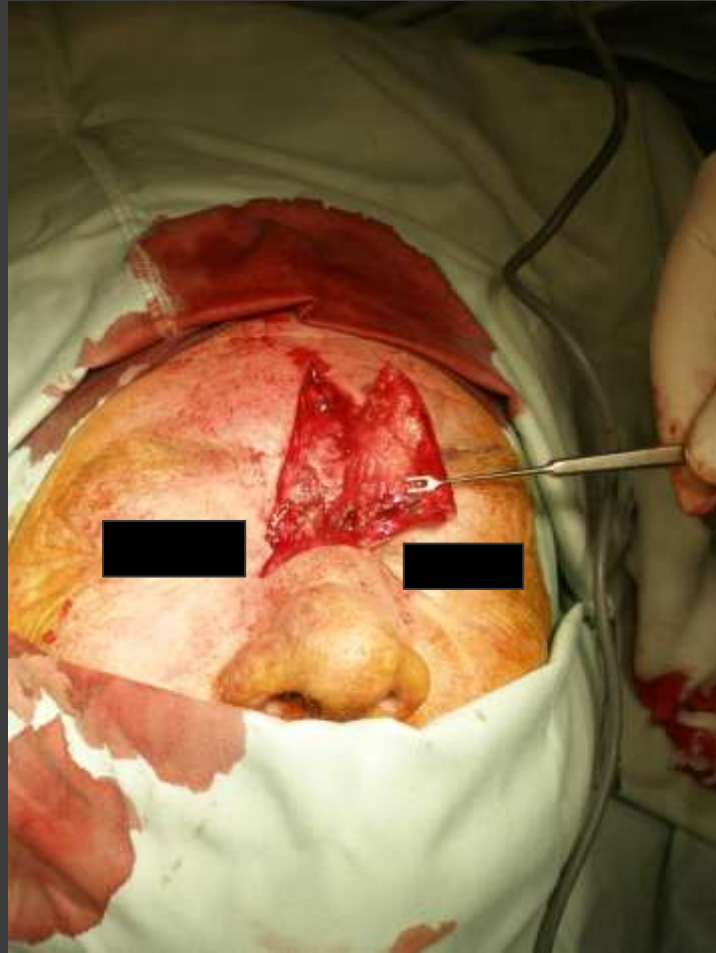


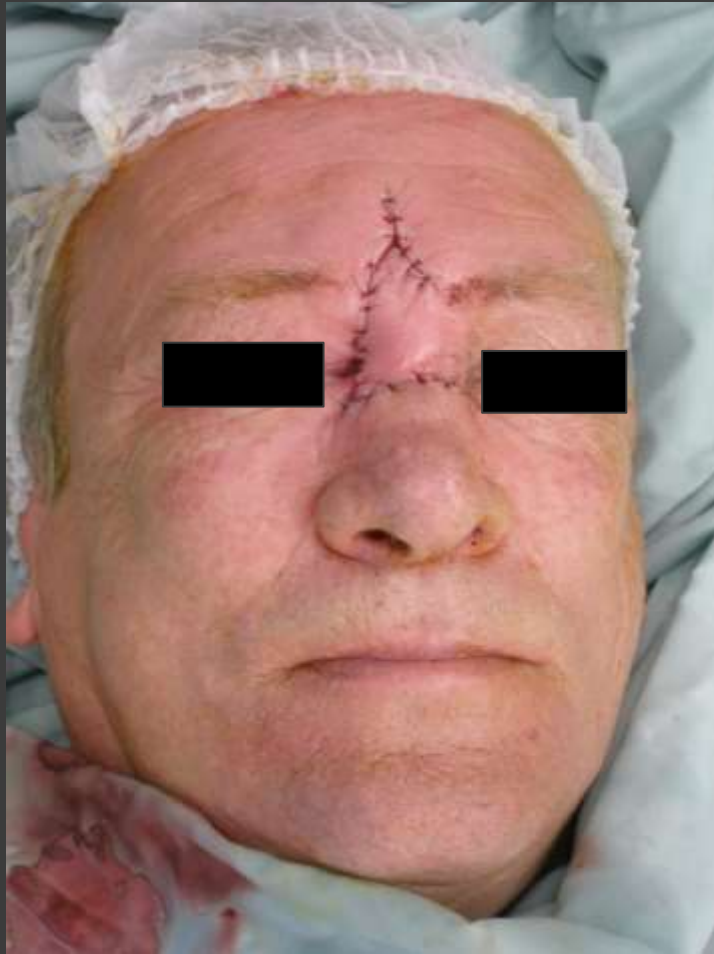


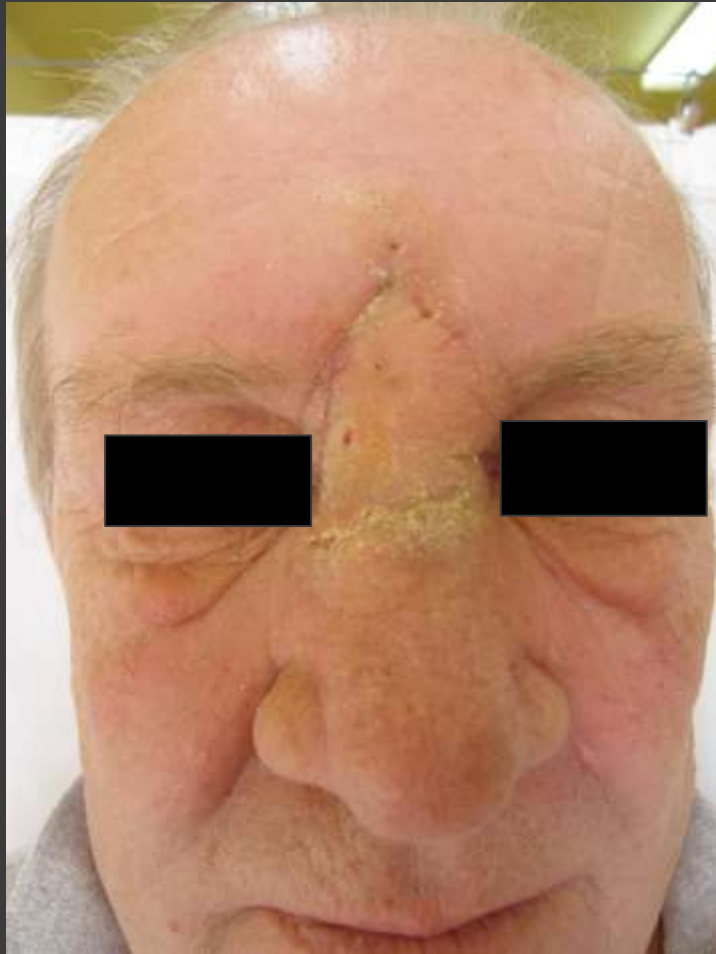










# Plastická a rekonstrukční chirurgie

- Rekonstrukční operace – cíl
- Obnova funkce a vzhledu – vzájemně se doplňují, přednost má obnovení funkce
- Rekonstrukce – uzávěr kožních defektů pomáhá prakticky všem chirurgickým oborům





**DĚKUJI ZA POZORNOST**